


# Patología

# Revista Latinoamericana

*Ahora permite obtener puntos con valor curricular*

**Volumen 64, Año 2026**  
**Publicación continua**



Sociedad Latinoamericana de Patología, Asociación Mexicana de Patólogos,  
Consejo Mexicano de Médicos Anatomopatólogos

# Patología Revista Latinoamericana

Publicación continua

---

## Si desea suscribirse a la revista

### Suscripción Anual

**En México:** MXP \$ 600.00 (Seiscientos pesos mexicanos),  
**En otros países:** USD \$ 70.00 (Dólares estadounidenses)

### Formas de pago:

#### Depósito Bancario



Cta. No. 6196836, Sucursal  
233

#### Transferencia Bancaria



CLABE 002180023361968362

#### Pago en Línea

a través de nuestra página de Internet

<http://revistapatologia.com>



### Pagos con Cheque

Si su pago es con cheque, favor de enviarlo a nombre de **Editores Latinoamericanos de Patología A.C.**  
Favor de remitir copia del depósito a los correos: [patrevlat@gmail.com](mailto:patrevlat@gmail.com) o [mail@revistapatologia.com](mailto:mail@revistapatologia.com).

Incluya además los siguientes datos: Nombre, calle y número, colonia, ciudad, estado/provincia, país, código postal, e-mail, teléfono y especialidad médica.

### Llámenos

A los Teléfonos (55) **5211-4339** o al (55) **5286-1646**

**Patología**  
**Revista Latinoamericana**

[www.revistapatologia.com](http://www.revistapatologia.com)

Editores Latinoamericanos de Patología A.C.

Hamburgo No. 306-A

Col. Juárez, C.P. 06600

Ciudad de México, México

# Patología Revista Latinoamericana

Volumen 64, Año 2026  
Publicación continua

**EDITOR:** *Mario Magaña*

**COEDITORES:** *Guillermo Castellanos, Mario Cervantes, Rosa Angélica Carranza Muleiro*

**EDITORES EMÉRITOS:** *Luis Benítez Bribiesca, Eduardo López Corella, Arturo Ángeles Ángeles, Pedro Francisco Valencia Mayoral, Alicia Rodríguez Velazco*

**EDITORES EX OFICIO:** *Jazmin De Anda González, Oralia Barboza Quintana, Juan Carlos Roa*

## EDITORES ASOCIADOS

---

Isabel Alvarado, José  
de Jesús Curiel Valdés,  
Carlos Ortiz Hidalgo,

Irene Rivera Salgado,  
Jorge Oscar Zárate

## CONSEJO EDITORIAL

---

Elsa Acosta Jiménez  
Julián Jorge Arista Nasr  
Gerardo Aristi  
Rocío Lorena Arreola Rosales  
Roberto Barrios  
Enrique Blanco Lemus  
Ana María Cano Valdéz  
Ana Lilia Cedeño  
Laura Gabriela Chávez Macías  
Leonora Chávez Mercado  
Reynaldo Falcón  
Jorge Fernández Díez  
César Flores  
Armando Gamboa Domínguez  
Guillermo Ramón García

Carmen Lome  
Alejandra Mantilla  
Alejandro Mohar  
Luis Muñoz  
Mario Murguía Pérez  
Jorge Pérez Espinoza  
Raúl Pichardo Bahena  
Miguel Reyes Mújica  
Thelma Rizo Pica  
Marco Antonio Rodríguez Florido  
Omar P. Sangüeza  
Héctor Santiago Payán  
Martha Tena Suck  
Norma Ofelia Uribe  
Guillermo Valero Elizondo

**Integrada en el Index  
Medicus Latinoamericano  
y en LILACS**

Todas las solicitudes y comunicados relacionadas con la Revista deben dirigirse a:

Dr. Mario Magaña  
Hamburgo número 306-A, Col. Juárez,  
Del. Cuauhtémoc, C.P. 06600, Ciudad de México, México  
Tel. +52 (55) 55 78 07 58  
E-mail: editor.patologialatinoamericana@gmail.com

Publicación realizada, comercializada y distribuida por **Edición y Farmacia SA de CV** (Nieto Editores®). Av. del Ejido 3, Xocotitlán, Texcoco 56236, Estado de México. E-mail: articulos@nietoeditores.com.mx

# Patología Revista Latinoamericana

## CONTENIDO/CONTENT

### Volumen 64, enero-diciembre 2026

**Carcinoma de paratiroides: aprendizajes y desafíos. Serie de casos | ARTÍCULO ORIGINAL**

Parathyroid carcinoma: Insights and challenges. A series cases | ORIGINAL ARTICLE

*Cindy Chavira Macias, Sara Burbano-Rodríguez, María Guadalupe Jazmin De Anda González*

**De Kohn a Kaposi: el hombre detrás del epónimo, figura clave en la dermatología y dermatopatología modernas, y sus contribuciones a la medicina | HISTORIA**

From Kohn to Kaposi: the man behind the eponym, a key figure in modern dermatology and dermatopathology, and his contributions to medicine | HISTORY

*Carlos Ortiz Hidalgo*

**Glomerulopatía postrasplante renal en biopsias de receptores (Medellín, 2005–2019): frecuencia y tipo de aparición (de novo, indeterminada, recurrente) | ARTÍCULO ORIGINAL**

Post-renal transplant glomerulopathy in recipient biopsies (Medellin, 2005–2019): frequency and type of occurrence (de novo, indeterminate, recurrent) | ORIGINAL ARTICLE

*Félix Mauricio Corrales Santa, Luis Fernando Arias,† Eliseo Bustamante Durán*

**Adenocarcinoma prostático mínimo: la importancia de los criterios arquitecturales | CARTA AL EDITOR**

Minimal Prostatic adenocarcinoma: The importance of architectural criteria | LETTER TO THE EDITOR

*Adriana Rodríguez Gómez, Lilia Puente Palacio, Tania Pilar Álvarez Domínguez, Jennifer Topacio Tapia Báez, María Delia Pérez Montiel, Cindy Chavira Macias, Julián Arista Nasr*

**Expresión aberrante de marcadores neuroendocrinos en una paciente con rhabdomyosarcoma alveolar sinonasal metastásico al estómago: una potencial falla diagnóstica | CASO CLÍNICO-PATOLÓGICO**

Aberrant expression of neuroendocrine markers in a case of metastatic sinonasal alveolar rhabdomyosarcoma to the stomach, a potential diagnostic failure | CLINICAL-PATHOLOGICAL CASE

*Stefany Vargas Arenas, Santiago Patiño Arenas, Eva Guadalupe López Pérez, Ana Lirio Ramírez Ávila, María de los Dolores Delgado Ochoa, Carlos Serrano Bello*

**Patólogos que presentaron y aprobaron el examen del Consejo Mexicano de Médicos Anatomopatólogos en febrero de 2026 | NOTICIAS**

**Utilidad diagnóstica de la telepatología en lesiones ductales prostáticas y su diagnóstico diferencial | ARTÍCULO ORIGINAL**

Diagnostic utility of telepathology in prostatic ductal lesions and their differential diagnosis | ORIGINAL ARTICLE

*Cindy Chavira Macias, Leticia Bornstein Quevedo, y Julian Arista Nasr*

**La autopsia moribunda | FILOSOFÍA E HISTORIA**

The dying autopsy | PHILOSOPHY AND HISTORY

*Luis Muñoz Fernández*

**Intercambio de Opiniones: Fibrohistiocito | INTERCAMBIO DE OPINIONES**

Exchange of Opinions: Fibrohistiocyte | EXCHANGE OF OPINIONS

*Guillermo Valero, Julián Arista Nasr, Guillermo Castellanos, Carlos Ortiz Hidalgo, José de Jesús Curiel Valdés, Mario Cervantes, Luis Muñoz, Mario Magaña*

**Angioleiomioma cavernoso en la escápula: reporte de un caso y revisión de la bibliografía | CASO CLÍNICO-PATOLÓGICO**

Scapula cavernous angioleiomyoma: a case report and literature review | CLINICAL-PATHOLOGICAL CASE

*Nicole Dimas Vásquez, Monserrat Chao Crecente, Ignacio Pagnon, María Gómez Márquez, Adrián Nogales Moro, Gonzalo García de Casasola*

**Tumor maligno de la vaina del nervio periférico con diferenciación rhabdiomioblástica (tumor tritón maligno): reporte de un caso | CASO CLÍNICO-PATOLÓGICO**

Malignant peripheral nerve sheath tumor with rhabdiomyoblastic differentiation (malignant triton tumor): A case report | CLINICAL-PATHOLOGICAL CASE

*Ana Paola Santos Pérez, Ileana Valdez Gutiérrez, Huanni Vargas Osoria, Rafael Estévez Castro*

**¿Simbiosis o sustitución? El renacimiento del patólogo frente al mito de la inteligencia artificial resolutiva | CARTA AL EDITOR**  
**Symbiosis or replacement? The rebirth of the pathologist in the face of the myth of decisive artificial intelligence | LETTER TO THE EDITOR**  
*Mario Murguía Pérez, MD, MSc, PgCert, Eduardo Agustín Godínez, MD, MSc*

<https://doi.org/10.24245/patrl.v64id.10883>

# Carcinoma de paratiroides: aprendizajes y desafíos. Serie de casos

## Parathyroid carcinoma: Insights and challenges. A series cases.

Cindy Chavira-Macias,<sup>1</sup> Sara Burbano-Rodríguez,<sup>2</sup> María Guadalupe Jazmin De Anda González<sup>3</sup>

### Resumen

**OBJETIVO:** Analizar y caracterizar una serie de seis casos con carcinoma de paratiroides.

**MATERIALES Y MÉTODOS:** Estudio observacional y descriptivo, de seis pacientes con diagnóstico de carcinoma de paratiroides, atendidos en el Instituto Nacional de Ciencias Médicas y Nutrición Salvador Zubirán, entre 2014 y 2024. Se recopilaron y evaluaron las variables demográficas, manifestaciones clínicas, concentraciones séricas de calcio y hormona paratiroidea, además de los hallazgos macroscópicos, histopatológicos e inmunohistoquímicos, incluida la expresión de parafibromina.

**RESULTADOS:** Se registraron 5 mujeres y 1 hombre, con una edad media de 36 años. La media de calcio sérico fue de 12.6 mg/dL y de PTH sérica de 776.8 pg/mL. Las manifestaciones óseas fueron las más frecuentes (62%), destacando fracturas patológicas (12%). Macroscópicamente, el tamaño promedio fue de 2.4 cm y el peso medio de 6.3 g. Histológicamente, el 12.5% de los pacientes tuvo márgenes positivos, 18.8% invasión capsular, 6.3% invasión perineural y 25% invasión linfovascular o a tejidos blandos. La parafibromina se evaluó en cuatro casos, con pérdida de expresión en el 50%, uno de estos asociado con recurrencia. La tasa de recurrencia fue del 12.5%, con un tiempo promedio de 3 años.

**CONCLUSIÓN:** El carcinoma de paratiroides muestra amplia variabilidad clínica e histológica. Los hallazgos de invasión tisular e inmunohistoquímica, particularmente la pérdida de parafibromina, pueden apoyar el diagnóstico y predecir el riesgo de recurrencia. El seguimiento a largo plazo es decisivo para la detección temprana de recurrencias.

**PALABRAS CLAVE:** Carcinoma de paratiroides; Calcio; Hormona paratiroides; Fracturas patológicas; Riesgo de recurrencia tumoral.

### Abstract

**OBJECTIVE:** To analyze and characterize a series of six cases of parathyroid carcinoma.

**MATERIALS AND METHODS:** A retrospective, observational and descriptive study of six patients diagnosed with parathyroid carcinoma, treated at the Salvador Zubirán National Institute of Medical Sciences and Nutrition between 2014 and 2024. Demographic variables, clinical manifestations, serum calcium and PTH concentrations, as well as macroscopic, histopathological, and immunohistochemical findings, including parafibromin expression, were collected and evaluated.

**RESULTS:** Five women and one man were included, with a mean age of 36 years. The mean serum calcium was 12.6 mg/dL and the mean serum PTH was 776.8 pg/mL. Bone manifestations were the most frequent (62%), with pathological fractures being the most common (12%). Macroscopically, the average size was 2.4 cm and the mean weight was 6.3 g. Histologically, 12.5% of patients had positive margins, 18.8% capsular invasion, 6.3% perineural invasion, and 25% lymphovascular or soft tissue invasion. Parafibromin was evaluated in four cases, with loss of expression in 50%, one of which was associated with recurrence. The recurrence rate was 12.5%, with a mean time to recurrence of 3 years.

**CONCLUSION:** Parathyroid carcinoma exhibits wide clinical and histological variability. Tissue invasion and immunohistochemical findings, particularly the loss of

<sup>1</sup> Residente de Segundo año en Anatomía Patológica.

<sup>2</sup> Residente de Alta Especialidad en Nefropatología.

<sup>3</sup> Jefa del Departamento de Anatomía Patológica, Hospital de Oncología, Centro Médico Nacional (CMN) Siglo XXI, adscrito en el Departamento de Anatomía Patológica, Instituto de Ciencias Médicas y Nutrición Salvador Zubirán, Ciudad de México.

### ORCID

<https://orcid.org/0000-0002-4588-8897>

<https://orcid.org/0009-0004-6664-8034>

**Recibido:** noviembre 2025

**Aceptado:** enero 2026

### Correspondencia

Cindy Chavira Macias  
chaviramaciascindy@gmail.com

### Este artículo debe citarse como:

Chavira-Macias C, Burbano-Rodríguez S, De Anda-González MG. Carcinoma de paratiroides: aprendizajes y desafíos. Serie de casos. Patología Rev Latinoam 2026; 64: e10883.

parafibromin, can support the diagnosis and predict the risk of recurrence. Long-term follow-up is crucial for the early detection of recurrences.

**KEYWORDS:** Parathyroid carcinoma; Calcium; Parathyroid hormone; Pathological fractures; Risk of tumor recurrence.

## ANTECEDENTES

El carcinoma paratiroideo es una neoplasia maligna que se origina en las células parenquimatosas paratiroides.<sup>1</sup> Representa menos del 1% de los casos de hiperparatiroidismo primario. La edad media de presentación 45-59 años y no se ha demostrado preponderancia de sexo.<sup>2</sup> Los criterios histológicos definitivos de malignidad se establecen cuando se presentan una de las siguientes características: 1) invasión vascular, 2) invasión perineural, 3) invasión macroscópica de estructuras anatómicas adyacentes o 4) metástasis. Sin embargo, diferentes tipos de tumores paratiroides carecen de estos hallazgos microscópicos claros y, en su lugar, muestran rasgos que se observan con mayor frecuencia en el adenoma atípico, siendo indispensable el uso de biomarcadores, fundamental para un diagnóstico preciso.<sup>3,4</sup> La pérdida de expresión nuclear y/o nucleolar de parafibromina (producto del gen CDC73/HRPT2) se considera actualmente un biomarcador diagnóstico, pronóstico y predictivo del carcinoma paratiroides.<sup>5</sup> El objetivo de este estudio fue: analizar y caracterizar una serie de seis casos con carcinoma de paratiroides.

## MATERIALES Y MÉTODOS

Estudio retrospectivo, observacional y descriptivo, que incluyó seis casos con diagnóstico confirmado de carcinoma de paratiroides, aten-

didados en el Instituto Nacional de Ciencias Médicas y Nutrición Salvador Zubirán (INCMN-SZ) durante los años 2014 a 2024. Se revisaron los expedientes clínicos electrónicos y archivo anatomopatológico, se recolectó información demográfica, manifestaciones clínicas al momento de la presentación, así como resultados de laboratorio, incluyendo calcio sérico total y hormona paratiroidea (PTH). Se analizaron las características macroscópicas (tamaño, peso, relación con estructuras adyacentes) y microscópicas (invasión capsular, linfovascular, perineural, necrosis tumoral, actividad mitótica y patrón de crecimiento infiltrativo).

Se evaluaron reacciones de inmunohistoquímicas, especialmente la expresión de parafibromina.

Todos los datos fueron integrados y analizados mediante el programa SPSS (versión 21).

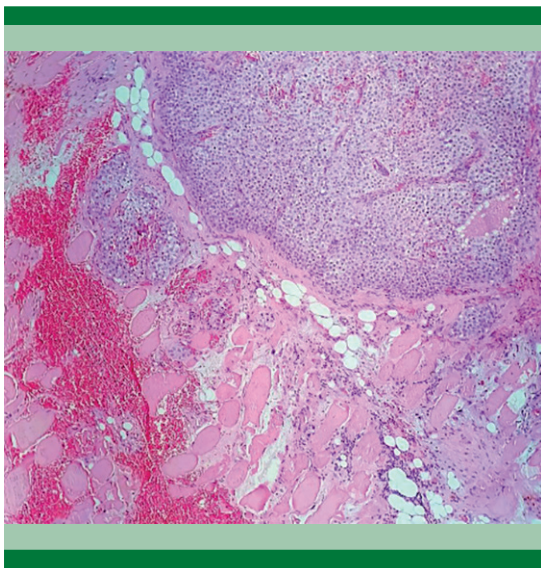
## RESULTADOS

El sexo que predominó fue el femenino (5 de 6 pacientes), con edad media de 36 años. La concentración sérica media de calcio fue de 12.6 mg/dL y PTH de 776.8 pg/mL; los padecimientos óseos fueron el modo de presentación más frecuente (62%), siendo las fracturas patológicas la principal manifestación clínica (12%), sólo 2 pacientes presentaron recurrencia (12.5%) con

una media de recurrencia de 3 años. En cuanto a los hallazgos macroscópicos, el tamaño promedio era de 2,4 cm, mientras que el peso medio alcanzaba los 6,3 gramos. Respecto a los hallazgos microscópicos, se observó que el 12.5% presentaba márgenes positivos, el 18.8% estaba asociado a invasión capsular, el 6.3% mostraba invasión perineural, el 25% tenía invasión linfovascular y otro 25% presentaba invasión a tejidos blandos. Por último, cuatro estandarizados mostraron la expresión de Parafibromina, de los cuales el 50% presentó una expresión ausente, y uno de ellos estuvo relacionado con recurrencia. **Figuras 1 a 4**

## DISCUSIÓN

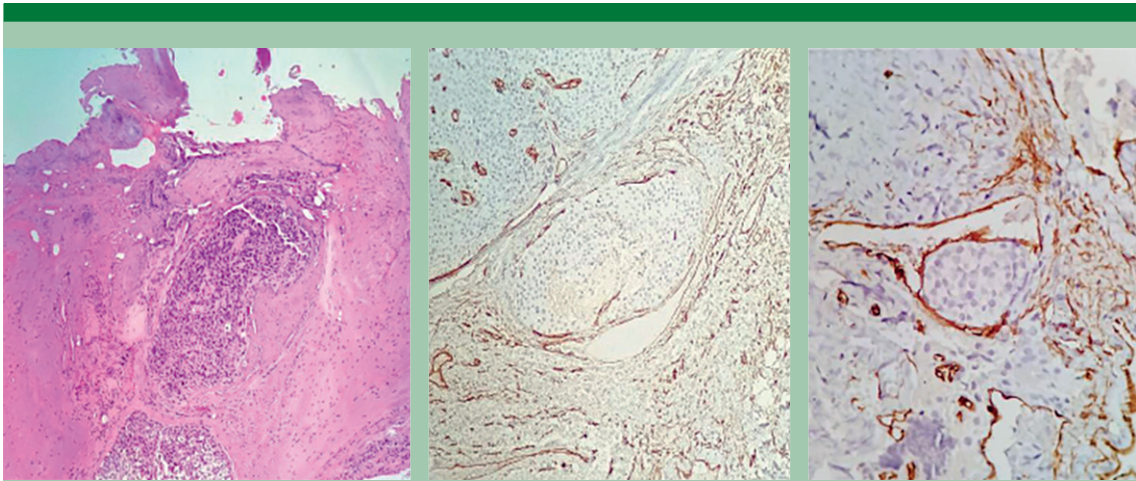
El carcinoma de paratiroides (CP) sigue siendo uno de los diagnósticos más difíciles que enfrenta el patólogo al discernir entre el adenoma atípico y el CP, hasta un 50% de los carcinomas se clasifican inicialmente como benignos<sup>6</sup>. Esto sucede debido a la falta de criterios diagnósti-



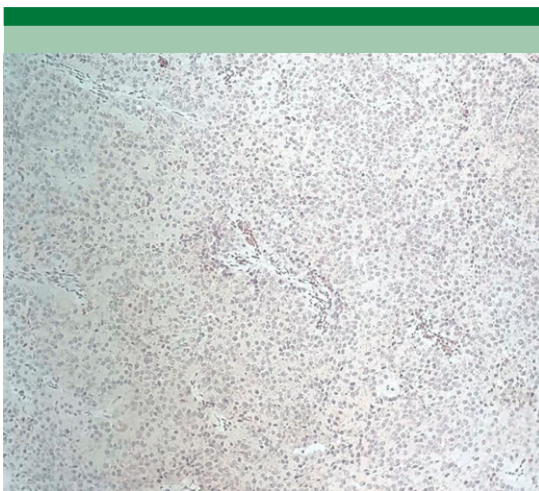
**Figura 1.** Caso 6: Corte histológico teñido con Hematoxilina y Eosina que muestra infiltración del músculo esquelético por nidos de células paratiroides neoplásicas.

cos definitivos en la evaluación histológica y también, porque en ocasiones las células del carcinoma suelen ser monótonas, sin atipia en comparación con las células pleomórficas observadas en algunos adenomas.<sup>7</sup> Es importante hacer mención que clínicamente, pueden tener una evolución indolente, aunque progresiva y con un bajo porcentaje de afectación a ganglios linfáticos regionales (<5%) o sitios distantes (<2%), lo que, de nuevo, pudiese llevar al patólogo a un diagnóstico erróneo.<sup>8,9</sup>

En nuestra serie, los hallazgos patológicos que destacaron fueron, la invasión capsular (18.8%), la invasión linfovascular o de tejidos blandos (25%) y la invasión perineural (6.3%) los cuales representan criterios morfológicos sólidos de malignidad, según los lineamientos actuales de la OMS 2022.<sup>10</sup> Este hallazgo es más bajo respecto a lo encontrado en la bibliografía<sup>11</sup> y en comparación con el estudio realizado por Sali et al (2021),<sup>12</sup> donde encontraron este hallazgo en el 100% de los carcinomas. Por otro lado, en el mismo estudio de Sali, et al, la invasión hacia los tejidos blandos adyacentes se registró en la mitad de los casos, proporción considerablemente mayor a la encontrada en el nuestro. Por este motivo se enfatiza la importancia de documentar cuidadosamente la invasión capsular y de ampliar el muestreo o la cantidad de secciones examinadas cuando se identifique esta alteración, especialmente en aquellos casos en los que no se aprecia extensión hacia los tejidos circundantes, con el fin de descartar de manera confiable. Sin embargo, puede ser que en ocasiones los hallazgos morfológicos no sean claros; uno de los avances más significativos en el diagnóstico diferencial entre carcinoma y adenoma atípico es el papel de la parafibromina con una especificidad del 94.4%,<sup>13</sup> cuyo análisis fue posible en cuatro de nuestros casos, con pérdida de expresión en el 50%. Esta proporción es congruente con metaanálisis recientes, donde la pérdida de parafibromina se observa en 52% de los carcinomas.<sup>14</sup> También es importante recalcar

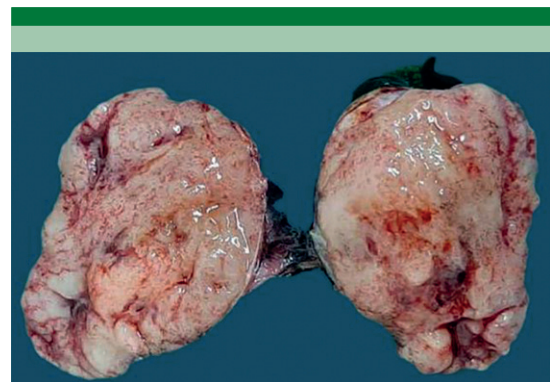


**Figura 2.** Caso 6: Corte teñido con Hematoxilina y Eosina se identifica invasión vascular (A). La inmunohistoquímica para CD34 confirma la presencia de estructuras vasculares comprometidas por células neoplásicas (B, C).



**Figura 3.** Caso 5: Inmunohistoquímica para parafibromina. Se observa pérdida completa de la expresión nuclear en las células tumorales.

que se puede identificar una tinción negativa y una tinción nuclear con positividad baja para el diagnóstico de carcinoma de paratiroides, aunque no exista un porcentaje estandarizado para el mismo por lo tanto el valor predictivo



**Figura 4.** Pieza quirúrgica de carcinoma de paratiroides, de 3.9 cm su eje mayor y 12 g.

positivo de parafibromina puede aumentar si solo se restringe en casos que son equívocos. Los hallazgos de tinción negativa y si se reportan anomalías del gen HRPT2 aumentan la probabilidad de malignidad.<sup>15</sup> Cabe mencionar que, la pérdida de parafibromina se ha asociado consistentemente a mayor riesgo de recurrencia, metástasis y mortalidad.<sup>16</sup>

Debido a las limitantes, en ocasiones es indispensable tener en cuenta, que existen otras herramientas de apoyo, entre ellas: la medición de la actividad proliferativa 17 con ki67 superior al 6 % como lo reportado por Abbona, et al (1995)<sup>18</sup> y Bergero, et al (2005)<sup>19</sup> puede ser de misma utilidad para medir la proliferación celular tanto como el ki67;<sup>17</sup> sin embargo, existen excepciones en lo encontrado con otras series de casos y en la rutina diaria del patólogo. En la serie casos de Bergero<sup>19</sup> la expresión de ki67 utilizando como punto de corte una proliferación mayor al 6% en combinación con Galectina-3 (Gal-3) con una sensibilidad y especificidad del 92.2 y 90%, respectivamente, siendo Gal-3 positivo/ki67>6 % exclusivo de los carcinomas de paratiroides en su estudio y encontraron una Gal-3 positivo en todos los carcinomas de paratiroides con metástasis,<sup>19</sup> Wang, et al (2012)<sup>20</sup> refiere que la combinación de sobreexpresión de galectina-3 o pérdida de parafibromina aumentó la sensibilidad para PC al 87%, mientras que la especificidad tanto de la galectina-3 positiva como del Ki-67 positivo podría alcanzar el 100%.<sup>20</sup> Respecto a PGP9.5, la sensibilidad, la especificidad y los valores predictivos positivo y negativo fueron del 100%.<sup>21</sup> Existen más anticuerpos (P53, BCL-2 y Ciclina D1) que se pudiesen utilizar como complementarios, sin embargo, el porcentaje en el que se relacionan en adenomas atípicos y carcinoma de paratiroides es muy variable.

En relación con los hallazgos macroscópicos, tenían una medida media de 2.4 cm y 6.3 g, lo que coincide con lo reportado en la Actualización sobre resultados del tratamiento y factores pronósticos de la Base de Datos Nacional del Cáncer (NCDB)<sup>2</sup> con una media de 2.5 cm y difiere con referido por la OMS (2022)<sup>1</sup> con una media de 3 a 4.9 cm. En cuanto al peso, es variable, oscila entre 1.5 a 50 g, o más; sin embargo, en los reportes de casos identificados en la bibliografía, en la mayoría el peso era menor de 50 g como en lo comentado por Aziz, et al

(2021),<sup>22</sup> donde reportan un peso mínimo de 4.3 g y máximo de 50 g.<sup>22</sup>

Desde el punto de vista epidemiológico, nuestra serie aporta diferenciadores como el predominio del género femenino (83.3%) que contrasta con lo habitual, como en lo reportado en: Actualización sobre resultados del tratamiento y factores pronósticos de la Base de Datos Nacional del Cáncer (NCDB),<sup>2</sup> en una cohorte internacional NEKAR (83 pacientes),<sup>13</sup> en una serie de casos (43 pacientes)<sup>24</sup> la proporción de género fue más balanceada. Asimismo, en un análisis de 38 pacientes realizado por Itoh Hospital,<sup>25</sup> 71.1 % eran mujeres, lo que, aunque sugiere mayoría femenina, no alcanza la cifra tan alta que vimos nosotros.

La media de edad es de 36 años, cifra más baja que la reportada típicamente en la literatura. Por ejemplo, Martínez-Faurrieta y Jaramillo<sup>26</sup> reportan en un caso clínico mexicano que la edad habitual para el carcinoma paratiroideo se sitúa entre 45 y 59 años y por lo reportado con la OMS (2022)<sup>10</sup> lo que sugiere posibles factores biológicos o poblacionales que podrían explicar este inicio más temprano. Los valores de calcio y PTH que identificamos (12.6 y 776.8 pg/mL, respectivamente) confirman un tumor altamente funcional. En la serie del centro portugués de 17 pacientes,<sup>25</sup> el calcio medio fue de 13.5 mg/dL y la PTH media de 1173 pg/mL y en un estudio realizado en la clínica mayo de 43 pacientes el calcio medio fue de 14.6 mg/dL,<sup>25</sup> que son claramente elevados y muy similares en magnitud a los observados en nuestra serie.

Las manifestaciones esqueléticas en nuestra cohorte (62 %, con fracturas patológicas en 12%) son consistentes con lo descrito en otras series. Por ejemplo, en el estudio retrospectivo de la cohorte de 17 pacientes,<sup>25</sup> se reportó que 9 de ellos (53 %) tenían complicaciones esqueléticas mediadas por hipercalcemia.

También, en el estudio de Magnabosco et al., 43.8 % de los pacientes presentaban tumores pardos o fracturas patológicas, lo que refleja que los huesos son una diana frecuente en la enfermedad activa.<sup>27</sup>

Las tasas de recurrencia encontradas en nuestra serie fueron en un tiempo promedio de 3 años con un 12.5%, la cual son menores a las reportadas clásicamente (30–67%).<sup>28</sup> Wang, et al (2017) reportan un tiempo promedio de 12 meses y un periodo más largo de 132 meses,<sup>29</sup> similar a Wang, et al (1985)<sup>30</sup> aunque el número reducido de casos y el tiempo de seguimiento limitan conclusiones definitivas. No obstante, refuerzan la importancia de un seguimiento prolongado y estructurado.

## CONCLUSIONES

En conjunto, los resultados de nuestra serie hacen énfasis en la variabilidad clínica e histológica del carcinoma paratiroideo, la centralidad de los criterios inmunohistoquímicos para definir el diagnóstico, y la necesidad de un enfoque de manejo que incluya seguimiento estrecho a largo plazo. Además, la discrepancia en la edad y sexo de presentación sugiere que factores poblacionales locales podrían influir en el curso de la enfermedad.

## DECLARACIONES

### Conflicto de intereses

Los autores declaran no tener ningún conflicto de intereses.

### Financiamiento

Los autores declaran no tener relación comercial ni financiera con ningún patrocinador.

### Uso de IA

Para este trabajo no se recurrió a la inteligencia artificial.

### Contribución de los autores

Indicar la contribución de cada autor al artículo.

## Declaración de los autores

Este artículo no contiene ningún estudio con humanos o animales llevado a cabo por alguno de los autores.

## Referencias clave

Colocar 3 a 5 referencias clave utilizadas en el estudio, no importa que las repita con las referencias generales.

## Permisos

Todas las Figuras y Cuadros son originales.

## REFERENCIAS

1. Agencia Internacional para la Investigación sobre el Cáncer. (s. f.). Capítulo 53: Parafibromina y su papel en el cáncer. <https://tum.iowa.who.int/capitulo/53/71>
2. Asare EA, Sturgeon C, Winchester DJ, et al. Parathyroid Carcinoma: An Update on Treatment Outcomes and Prognostic Factors from the National Cancer Data Base (NCDB). *Ann Surg Oncol* 2015; 22: 3990-3995. <https://doi.org/10.1245/s10434-015-4672-3>
3. Diaconescu MR, Costea I, Glod M, Terinte R, et al. Parathyroid adenomas in adults and adolescents: Critical appraisal and surgical strategy in 18 cases. *Chirurgia (Bucur)* 2017; 112 (1): 18-24.
4. Juhlin CC, Nilsson IL, Lagerstedt-Robinson K, Stenman A, et al. Parafibromin immunostainings of parathyroid tumors in clinical routine: a near-decade experience from a tertiary center. *Mod Pathol* 2019; 32 (8): 1082-1094. <https://doi.org/10.1038/s41379-019-0252-6>
5. Duan K, Mete Ö. Parathyroid carcinoma: Diagnosis and clinical implications. *Turk Patoloji Derg* 2015; 31 (Suppl 1): 80-97. <https://doi.org/10.5146/tjpath.2015.01316>
6. Sandelin K, Tullgren O, Farnebo LO. Clinical course of metastatic parathyroid cancer. *World J Surg* 1994; 18 (4): 594-599. <https://doi.org/10.1007/BF00353773>
7. Erickson LA, Mete O. Immunohistochemistry in Diagnostic Parathyroid Pathology. *Endocr Pathol* 2018; 29: 113-129 (2018). <https://doi.org/10.1007/s12022-018-9527->
8. Elizabeth S. Carcinoma paratiroideo. *J Clin Endocrinol Metab* 2001; 86 (2): 485-493, <https://doi.org/10.1210/jcem.86.2.7207>
9. Wang CA, Gaz RD. Natural history of parathyroid carcinoma. Diagnosis, treatment, and results. *Am J Surg* 1985; 149 (4): 522-527. [https://doi.org/10.1016/s0002-9610\(85\)80050-7](https://doi.org/10.1016/s0002-9610(85)80050-7)
10. WHO Classification of Tumours Editorial Board. (2025). Parathyroid carcinoma (Cap. 53). En WHO classification of tumours: Endocrine and neuroendocrine tumours (5.ª ed., Vol. 10). International Agency for Research on Cancer. <https://tumourclassification.iaarc.who.int/chaptercontent/53/71>
11. Morelli A, Vergani P, Ronchetti R, Argeri CB, et al. Adenomas y carcinomas de paratiroides: Un estudio morfológico comparativo [Parathyroid adenoma and carcinoma: A comparative morphologic study]. *Medicina* 1991; 51 (6): 507-510.

12. Sali AP, Motghare P, Bal M, Mittal N, et al. Parathyroid Carcinoma: A Single-Institution Experience with an Emphasis on Histopathological Features. *Head Neck Pathol* 2021; 15 (2): 544-554. doi: 10.1007/s12105-020-01244-x.
13. Kim HK, Oh YL, Kim SH, Lee DY, et al. Parafibromin immunohistochemical staining to differentiate parathyroid carcinoma from parathyroid adenoma. *Head Neck* 2012; 34 (2): 201-206. doi:10.1002/hed.21716
14. Nair A, et al. Loss of parafibromin in parathyroid carcinoma: systematic review and meta-analysis. *Head Neck Pathol*. 2019.
15. Marcocci C, Cetani F, Rubin MR, Silverberg SJ, et al. Parathyroid carcinoma. *J Bone Miner Res* 2008; 23 (12): 1869-80. doi: 10.1359/jbmr.081018.
16. McClenaghan F, et al. Parafibromin loss as predictor of recurrence in parathyroid carcinoma. *J Clin Endocrinol Metab*.
17. Erickson LA, Jin L, Wollan P, Thompson P, van Heerden J, et al. Parathyroid hyperplasia, adenomas, and carcinomas: differential expression of p27Kip1 protein. *Am J Surg Pathol* 1999; 23 (3): 88-295. doi: 10.1097/0000478-199903000-00007.
18. Abbona GC, Papotti M, Gasparri G, Bussolati G. Proliferative activity in parathyroid tumors as detected by Ki-67 immunostaining. *Hum Pathol* 1995; 26 (2): 135-138. [https://doi.org/10.1016/0046-8177\(95\)90028-4](https://doi.org/10.1016/0046-8177(95)90028-4)
19. Bergero N, De Pompa R, Sacerdote C, Gasparri G, et al. Galectin-3 expression in parathyroid carcinoma: immunohistochemical study of 26 cases. *Hum Pathol* 2005; 36 (8): 908-914. <https://doi.org/10.1016/j.humpath.2005.06.020>
20. Wang O, Wang CY, Shi J, Nie M, et al. Expression of Ki-67, galectin-3, fragile histidine triad, and parafibromin in malignant and benign parathyroid tumors. *Chin Med J* 2012; 125 (16): 2895-2901.
21. Delgado-Soler LA, Piña-Ocampo T, Alvarado Bachmann R, Soria-Céspedes D. Expresión inmunohistoquímica de la parafibromina y el producto del gen de proteína 9.5 en el diagnóstico de las lesiones de la glándula paratiroides. *Rev Mex Endocrinol Metab Nutr* 2017; 4: 65-74.
22. Aziz H, Hussein Z. Giant parathyroid adenoma versus parathyroid carcinoma: Differentiating two entities. *J ASEAN Fed Endocr Soc*, 2021; 36 (1): 104-107. <https://doi.org/10.15605/jafes.036.01.11>
23. NEKAR study (multicéntrico): Clinical Presentation, Treatment, and Outcome of Parathyroid Carcinoma: Results of the NEKAR Retrospective International Multicenter Study. *Clinical Presentation, Treatment, and Outcome of Parathyroid Carcinoma: Results of the NEKAR Retrospective International Multicenter Study*. *Ann Surg* 2022; 275 (2): e479-e487. <https://doi.org/10.1097/SLA.0000000000004144>)
24. Wynne AG, van Heerden J, Carney JA, Fitzpatrick LA. Parathyroid carcinoma: clinical and pathologic features in 43 patients. *Medicine* 1992; 71 (4): 197-205.
25. Ohkuwa K, Katoh R, Sugino K, Nagahama M, et al. Evaluation of factors predicting postoperative recurrence and metastasis of parathyroid cancer: a single-center study. *World J Surg Oncol* 2023; 21 (1): 32. <https://doi.org/10.1186/s12957-023-02912-2>
26. Martínez-Faurieta I, Jaramillo C. Carcinoma de paratiroides: presentación de caso y revisión de la bibliografía. *Gac Mex Oncol* 2021; 20 (Supl 1): 38-40. <https://doi.org/10.24875/j.gamo.20000168>
27. Magnabosco FF, Brescia MDG, Nascimento-Júnior CP, Massoni-Neto LM, et al. Time to Recurrence as a Prognostic Factor in Parathyroid Carcinoma. *J Endocr Soc* 2023; 7 (7): bvad067. <https://doi.org/10.1210/jendso/bvad067>
28. Rivera-Martínez WA, Ramírez-Castaño MJ, Román-González A. Actualización en el diagnóstico y tratamiento del carcinoma de paratiroides: revisión narrativa. *Rev Colomb Endocrinol Diabet Metab*. 2025; 12 (1): e930. <https://doi.org/10.53853/encr.12.1.930>
29. Wang P, Xue S, Wang S, Lv Z, et al. Características clínicas y resultados del tratamiento del carcinoma paratiroides: Revisión retrospectiva de 234 casos. *Oncol Let* 2017; 14: 7276-7282. <https://doi.org/10.3892/ol.2017.7076>
30. Wang CA, Gaz RD. Natural history of parathyroid carcinoma. *Diagnosis, treatment, and results*. *Am J Surg* 1985; 149 (4): 522-527. [https://doi.org/10.1016/s0002-9610\(85\)80050-7](https://doi.org/10.1016/s0002-9610(85)80050-7)

<https://doi.org/10.24245/patrl.v64id.11144>

# De Kohn a Kaposi: el hombre detrás del epónimo, figura clave en la dermatología y dermatopatología modernas, y sus contribuciones a la medicina

From Kohn to Kaposi: the man behind the eponym, a key figure in modern dermatology and dermatopathology, and his contributions to medicine.

Carlos Ortiz Hidalgo<sup>1,2</sup>

## Resumen

Nacido como Móric Kohn en el seno de una familia judía húngara, posteriormente adoptó el apellido Kaposi en referencia a su lugar de nacimiento, Kaposvár, y al río Kapos. Kaposi estudió medicina en la Universidad de Viena, donde obtuvo su doctorado en 1861. Su tesis de 1866, *Dermatologie und Syphilis*, le otorgó un amplio reconocimiento. Kaposi realizó importantes contribuciones al diagnóstico de las enfermedades cutáneas, destacando especialmente su descripción en 1878 del sarcoma de Kaposi, originalmente denominado *Idiopathisches multiples Pigmentsarkom der Haut*. Esta neoplasia adquirió relevancia clínica durante la epidemia de VIH y sigue siendo un importante marcador diagnóstico del SIDA. Autor prolífico, Kaposi publicó más de 100 artículos y coescribió el *Textbook of Skin Diseases* con su suegro, Ferdinand von Hebra, en 1878. Su obra posterior, *Pathology and Therapy of Skin Diseases*, fue ampliamente traducida y se convirtió en uno de los textos más influyentes en dermatología. Kaposi también acuñó el término *xeroderma pigmentosum* y fue uno de los primeros en caracterizar el lupus eritematoso, la dermatitis herpetiforme, las erupciones variceliformes y el liquen escrofuloso. Falleció en 1902, dejando un impacto duradero en la dermatología moderna.

**PALABRAS CLAVE:** Moriz Kaposi, Ferdinand von Hebra, Sarcoma de Kaposi, HHV8.

## Abstract

Born as Móric Kohn into a Hungarian Jewish family, he later adopted the surname Kaposi in reference to his birthplace, Kaposvár, and the Kapos River. Kaposi studied medicine at the University of Vienna, earning his doctorate in 1861. His 1866 dissertation, *Dermatologie und Syphilis*, brought him widespread recognition. Kaposi made major contributions to the diagnosis of skin diseases, most notably his 1878 description of Kaposi sarcoma, originally termed *Idiopathisches multiples Pigmentsarkom der Haut*. This neoplasm gained renewed clinical significance during the HIV epidemic and remains an important diagnostic marker of AIDS. A prolific author, Kaposi published over 100 articles and co-authored the *Textbook of Skin Diseases* with his father-in-law, Ferdinand von Hebra, in 1878. His later work, *Pathology and Therapy of Skin Diseases*, was widely translated and became one of the most influential texts in dermatology. Kaposi also coined the term *xeroderma pigmentosum* and was among the first to characterize lupus erythematosus, dermatitis herpetiformis, varicelliform eruptions, and lichen scrofulosorum. He died in 1902, leaving a lasting impact on modern dermatology.

**KEYWORDS:** Moriz Kaposi, Ferdinand von Hebra, Kaposi sarcoma, HHV8.

<sup>1</sup> Departamento de Anatomía Patológica, Fundación Clínica Médica Sur, Ciudad de México.

<sup>2</sup> Departamento de Biología Celular y Tisular, Escuela de Medicina, Universidad Panamericana, Ciudad de México.

## ORCID

<https://orcid.org/0000-0002-2456-7402>

**Recibido:** enero 2026

**Aceptado:** marzo 2026

## Correspondencia

Carlos Ortiz Hidalgo  
ortzhidalgoCarlos@gmail.com

**Este artículo debe citarse como:** Ortiz-Hidalgo C. De Kohn a Kaposi: el hombre detrás del epónimo, figura clave en la dermatología y dermatopatología modernas, y sus contribuciones a la medicina. *Patología Rev Latinoam* 2026; 64: e11144.

## ANTECEDENTES

El sarcoma de Kaposi es una neoplasia para cuya histogénesis se han propuesto como posibles progenitores oncogénicos las células endoteliales, las células madre mesenquimales y las células progenitoras endoteliales circulantes.<sup>1</sup> Esta entidad, descrita en 1872 por Moriz (Kohn) Kaposi, es un tumor que se manifiesta principalmente como lesiones cutáneas rojo, púrpura/marrón, y puede también comprometer órganos internos.<sup>2,3</sup>

Hay cuatro formas de manifestación clínico-epidemiológicas distintas, del sarcoma de Kaposi. En la forma clásica, el tumor tiene un curso indolente que se presenta predominantemente en hombres de edad avanzada, de ascendencia mediterránea, de Europa del Este o judía. La forma endémica africana, generalmente más agresiva, fue descrita antes de la pandemia del VIH/SIDA y afecta con mayor frecuencia a niños y adultos jóvenes en África ecuatorial y oriental. Las formas más agresivas se presentan en individuos inmunodeprimidos, incluyendo personas infectadas por el VIH (sarcoma de Kaposi asociado al SIDA o epidémico) y en receptores de trasplantes de órganos sólidos (sarcoma de Kaposi iatrogénico o postrasplante).<sup>3</sup> Independientemente de la variante clínica o epidemiológica, todas estas formas están etiológicamente asociadas con la infección por el virus del sarcoma de Kaposi, que es un ADN herpesvirus gamma-2 (herpesvirus humano tipo 8 /VHH-8), identificado en 1994 por Yuan Chang y Patrick Moore.<sup>4-6</sup>

Históricamente, el epónimo correcto podría haber sido “sarcoma de Kohn”; sin embargo, Moriz Kohn cambió su apellido Kaposi. En este trabajo se presenta la historia de la descripción de esta neoplasia, la destacada trayectoria académica de Moriz Kaposi y se analizan las razones que motivaron dicho cambio de nombre.

## Moriz (Kohn) Kaposi

Kaposi nació el 23 de octubre de 1832 (24 de Tishrei de 5598 según el calendario hebreo) con el nombre de Móríc Kohn en Kaposvár, capital del condado de Somogy, en el sur de Hungría, a orillas del río Kapos, a 56 km al sur del lago Balaton. Móríc es la forma húngara de su nombre y en el Imperio Austrohúngaro del siglo XIX era común que los médicos judíos o húngaros que trabajaban en Viena adoptaran la forma alemana de su nombre, por lo que también aparece como Moriz (el nombre latino es *Mauritius*- en español, Mauricio). Fue el hijo mayor de Salomón Kohn y Rosa Krauss, y creció en el seno de una familia judía.<sup>7-9</sup> **Figura 1**



**Figura 1.** Moriz Kaposi (1837-1902). Fotografía por Josef Löwy. Cortesía: Archivo de la Universidad de Viena, Signatur: 135.649650 plus-Geschichte der Universität Wien. Dominio público <https://www.univie.ac.at/>

Realizó sus primeros años de educación en su ciudad natal y, posteriormente, se trasladó a Pozsony (actual Bratislava), donde completó los años restantes de enseñanza secundaria en el instituto alemán de la ciudad. En 1856 se matriculó en la Facultad de Medicina de la Universidad de Viena, y se graduó como doctor en medicina el 13 de diciembre de 1861, como médico cirujano el 14 de abril de 1862 y como maestro en obstetricia el 12 de julio de 1866.<sup>10</sup> En aquella época, en Viena se exigían exámenes separados para cirugía y obstetricia. Su tesis fue titulada *“Die Syphilis der Schleimhäute der Mund-, Rachen-, Nasen- und Kehlkopfhöhle”* (Sífilis de la boca, garganta, nariz y laringe) y publicada en 1866.<sup>11</sup>

Una vez graduado, Kaposi, trabajó en varios departamentos del Hospital General de Viena, obtuvo el grado de "docente" de la segunda cátedra del renombrado sifilólogo Carl Ludwig Sigmund von Ilanor (1810-1883) y posteriormente se incorporó al departamento de Ferdinand von Hebra (1816-1880), creador de la Nueva Escuela de Viena de Dermatología.<sup>12</sup> En febrero de 1869, Kaposi se casó con Martha Hebra (1851-1946), la hija de von Hebra.<sup>8,9</sup> En el certificado de matrimonio del 6 de febrero de 1869 figura con el apellido Kaposi, aunque ya lo utilizaba sin haberlo registrado legalmente; además, debió haber cambiado su denominación religiosa del judaísmo al catolicismo, ya que en dicho documento aparece inscrito como católico. Moriz y Martha tuvieron cinco hijos, tres varones y dos mujeres.<sup>8,9</sup> Los tres hombres obtuvieron títulos universitarios; el mayor, Richard, fue mineralogista; el segundo, Hermann, cirujano y el menor, Walther, murió como oficial de caballería en la Segunda Guerra Mundial.<sup>8,9</sup>

### ¿Por qué Kaposi cambió de apellido?

No fue sino hasta el 8 de noviembre de 1871, cuando el cambio de nombre fue oficialmente autorizado mediante decreto, que adoptó formalmente el apellido Kaposi.<sup>8,9</sup> La solicitud para

cambiar el apellido “Kohn” por el de “Kaposi” indica: “El abajo firmante solicita humildemente permiso para él y su familia para cambiar su apellido actual, 'Kohn', a 'Kaposi'...” (*Der ergebnst gefertigte stellt das unterthänige Ansuchen, dass ihm für sich und seine Familie gestattet werde, seinem bisherigen Familiennamen "Kohn" gegen "Kaposi" vertauschen zu dürfen...*) (1870 / sin fecha, pero evidente por los sellos del documento).<sup>8,9</sup>

La adopción del apellido Kaposi ha sido interpretada por diversos autores como el resultado de una convergencia de factores geográficos, sociales y profesionales. Este tipo de cambio se podía ver entre intelectuales judíos de Europa Central durante el siglo XIX, particularmente en contextos académicos como el de Viena. Kaposi se traduce como “procedente de Kapos”, en referencia Kaposvár, la ciudad húngara donde nació, por donde pasa el río Kapos.<sup>9,10</sup> También, esta elección podría sugerir una estrategia de identificación territorial que pudiera sustituir una filiación religiosa explícita por una referencia geográfica. Asimismo, el entorno social del cambio de nombre podría resultar igualmente relevante, por lo que se ha sugerido que el cambio de nombre respondió al deseo de casarse con la hija de Ferdinand von Hebra, ascender socialmente e integrarse en una de las redes médicas más prestigiosas de la época, algo que posiblemente no habría podido lograr por ser judío. Sin embargo, esto parece poco probable, ya que se casó con Martha Hebra y se convirtió al catolicismo varios años antes de cambiar su nombre, cuando ya contaba con una posición consolidada en la facultad de la Universidad de Viena y era colaborador cercano de Hebra.<sup>13</sup> Otra posibilidad es que el apellido Kohn —variante de Cohen/Kohen, que significa “sacerdote” en hebreo, ampliamente difundido entre la población judía, pudiera haber generado confusión profesional y una identificación inmediata con un grupo social sujeto a discriminación. En el contexto del antisemitismo latente en la Viena

de la segunda mitad del siglo XIX, resulta razonable considerar que esta circunstancia pudo haber influido en su decisión, aunque no existan testimonios directos que lo confirmen. En cuanto a la identificación profesional, cabe señalar que, en ese periodo en la Universidad de Viena, había cinco médicos con apellidos similares, uno incluso con el mismo nombre de pila, Moriz Gohn, y otro, Emanuel Kohn, que trabajaba en el mismo departamento del profesor von Ilanor.<sup>8,9</sup>

El cambio de apellido suscitó críticas en relación con su identidad judía. No obstante, al considerar esta decisión dentro del contexto descrito en el párrafo anterior, resulta posible que no respondiera a un rechazo de sus tradiciones, sino a una estrategia personal y profesional destinada a facilitar su integración en la élite médica y social, así como a diferenciarse de otros médicos con nombres y apellidos similares. Desde esta perspectiva, la adopción del apellido Kaposi puede interpretarse como un acto pragmático más que como una cuestión moral o religiosa, reflejando las complejas dinámicas de movilidad social y los mecanismos de aceptación cultural de la época.<sup>14,15</sup>

### Legado de Kaposi en la Medicina

El nombramiento de von Hebra en 1848 como jefe del Departamento de Dermatología del Hospital General de Viena, considerado el primer servicio de dermatología formalmente organizado en el mundo, marcó el inicio de la dermatología moderna como disciplina científica.<sup>12</sup> Antes de que Hebra comenzara a trabajar en este campo, la dermatología era prácticamente inexistente. A principios del siglo XIX, el conocimiento sobre esta disciplina era de escaso interés para algunos pues las afecciones de la piel se consideraban manifestaciones de enfermedades internas, no padecimientos independientes. Bajo el liderazgo de Hebra, la Escuela Vienesa de Dermatología alcanzó prestigio internacional.<sup>13</sup> Realizó importantes

aportes al diagnóstico y tratamiento de las enfermedades cutáneas y fue un autor prolífico, especialmente reconocido por la elaboración de textos ilustrados sobre patologías de la piel. Entre sus obras más destacadas se encuentran el *“Atlas der Hautkrankheiten”*, compuesto por diez volúmenes publicados entre 1856 y 1876; y el *“Atlas der pathologischen Anatomie der Haut”* (1867), considerados algunos de los textos más influyentes en la historia de la dermatología.<sup>16</sup> En reconocimiento a sus aportes científicos, fue ennoblecido con el título de *“Ritter von”* (Ritter = caballero, título nobiliario o de honor, similar a *“sir”* en inglés, y *von* = *“de”* que indica origen, linaje o pertenencia a una familia noble), por lo que desde entonces fue oficialmente Ferdinand Franz Karl Ritter von Hebra.<sup>12</sup>

De esta escuela dermatológica, surgieron numerosos médicos destacados, entre los que se encuentran: Heinrich Auspitz (1835-1886), quien describió el signo de Auspitz —el *“rocío sangrante”*, característico de la psoriasis—; Philipp Josef Pick (1834-1910), quien identificó el *Trichophyton tonsurans* en el eczema *marginalum*; Isidor Neumann (1832-1906), autor de la descripción del pénfigo vegetante *“de Neumann”* y de importantes textos de dermatología; Gustav Riehl (1855-1943), a quien se atribuye la descripción de la tuberculosis verrugosa cutis y de la dermatitis de contacto pigmentada conocida como *“melanosis de Riehl”*; y por supuesto su yerno, Moriz Kaposi.

El 30 de julio de 1866, Kaposi fue nombrado *Privatdozent* (figura académica universitaria germanica) y pronto se convirtió en el colaborador más cercano de von Hebra. Dedicó mucha energía a la preparación de numerosos volúmenes de los libros de von Hebra y escribió capítulos él mismo.<sup>8,9,14,15</sup> El *Lehrbuch der Hautkrankheiten* (Libro de texto de enfermedades de la piel) constituye la principal obra en coautoría de von Hebra y Kaposi, publicada en diversas entregas editoriales entre 1872, 1874 y 1876.<sup>17</sup> Este libro

fue inicialmente escrito por von Hebra, y Kaposi participó en ediciones posteriores, ampliando y actualizando el contenido. Este texto, considerado uno de los pilares de la dermatología clásica, permitió diferenciar entidades que previamente se confundían, como el eczema, la psoriasis y el lupus cutáneo. Asimismo, se hizo énfasis en la correlación clínica entre los síntomas y la evolución de las enfermedades dermatológicas. De este modo, se sentaron las bases del diagnóstico dermatológico moderno. Otras obras sobre enfermedades de la piel de Hebra, *Atlas der Hautkrankheiten*, publicado en tres volúmenes entre 1898 y 1900, reúne una de las colecciones más extensas y valiosas de iconografía dermatológica.<sup>18</sup> Se trata de un atlas ilustrado con láminas detalladas de lesiones cutáneas que complementa sus otros textos, al ofrecer una representación visual de las enfermedades de la piel. Por todo lo anterior, Hebra es considerado un referente clásico de la dermatología europea de finales del siglo XIX.

Hebra falleció el 5 de agosto de 1880 en Viena, a consecuencia de insuficiencia cardíaca secundaria a enfermedad pulmonar crónica. Tras su muerte, Kaposi fue nombrado profesor de Dermatología de la Universidad de Viena y jefe de la clínica del Hospital General de Viena, con un nombramiento firmado por el Kaiser Francisco José I de Austria (1830-1916).<sup>8,9,15</sup> Este evento constituyó el impulso definitivo para la reorganización de la dermatología y el establecimiento de esta disciplina como independiente en los países de habla germánica.<sup>12</sup>

Aunque no hay una relación personal académica documentada, Kaposi se formó en un ambiente profundamente influido por Carl von Rokitansky, y la anatomía patológica de Rokitansky pudo haber sido la clave para el enfoque clínico y descriptivo que usó Kaposi en dermatología.<sup>19</sup> Era la época en que la microscopía se estaba consolidando como herramienta diagnóstica y Kaposi reconoció su valor para examinar

biopsias de piel, integrando así observaciones microscópicas en el estudio de las enfermedades cutáneas. Esto se refleja en la rica variedad de ilustraciones microscópicas que se encuentran en sus publicaciones.

La vida profesional de Kaposi fue muy productiva, con la descripción de diversas enfermedades, o al menos que se reconoce su contribución, como el lupus eritematoso crónico tipo discoide, el *liquen ruber plano*, la tiña inguinal (*tinea cruris* o eccema marginado de Hebra), el liquen escrofuloso, el rinoescleroma (con la característica “nariz de Hebra”) y el impétigo herpetiforme.<sup>12</sup> Kaposi escribió obras propias que fueron muy influyentes, como: *Lehrbuch der Hautkrankheiten* (1878) “Libro de texto sobre enfermedades de la piel”, *Pathologie und Therapie der Hautkrankheiten in Vorlesungen für praktische Ärzte und Studierende* (1880) “Patología y tratamiento de las enfermedades cutáneas en lecciones para médicos y estudiantes”, basado en sus clases. Este texto tuvo una gran acogida en el mundo dermatológico, se tradujo a varios idiomas y tuvo 5 ediciones, la última en 1902. Se puede considerar una de las obras más clásicas de la literatura médica.<sup>20</sup> En 1872 se publicó “*Die Syphilis der Haut und der angrenzenden Schleimhäute*” (“Sífilis de la piel y las mucosas adyacentes”), obra en la que propuso que las diversas manifestaciones de la sífilis, consideradas por muchos autores como entidades patológicas distintas, debían entenderse como variantes de una misma enfermedad (**Figura 2**).<sup>21</sup> El *Handatlas der Hautkrankheiten* “Atlas manual de enfermedades de la piel” pertenece a la tradición de la escuela vienesa de dermatología fundada por Hebra, pero sus ediciones posteriores (en tres volúmenes) fueron desarrolladas y publicadas bajo la autoría de Kaposi, quien continuó y amplió dicho legado tras 1880.<sup>22</sup>

Kaposi gustaba de aplicar a las enfermedades que él había descubierto el calificativo latino “*mih*”, para asegurarse de que él era el autor



**Figura 2. A)** Libro sobre enfermedades de la piel, *Pathologie und Therapie der Hautkrankheiten in Vorlesungen für praktische Ärzte und Studierende* "Patología y tratamiento de las enfermedades cutáneas en lecciones para médicos y estudiantes", basado en sus clases. Esta obra tuvo una gran acogida en el ámbito dermatológico, fue traducida a varios idiomas y alcanzó cinco ediciones, la última en 1902. Se considera una de las obras clásicas de la literatura médica. **B)** En 1872 se publicó *Die Syphilis der Haut und der angrenzenden Schleimhäute* "Sífilis de la piel y las mucosas adyacentes", obra en la que el autor propuso que las diversas manifestaciones de la sífilis, consideradas por muchos como entidades patológicas distintas, debían entenderse como variantes de una misma enfermedad.

original y no otra persona. Así, se refería, por ejemplo, a la *dermatitis papillares capillitii mihi* y al lupus eritematoso *mihi* (**Figura 3**).<sup>22</sup> Si bien Laurent-Théodore Bielt (1781-1840) puede ser considerado quien describió el lupus eritematoso cutáneo (descrito como "*érythème centrifuge*"), fue Kaposi quien primero comprendió y definió el lupus eritematoso sistémico, como una enfermedad con afección multiorgánica (Se le atribuye a Louis Alphonse Cazenave (1795-1877) la introducción del término "lupus eritematoso" "*lupus érythémateux of Cazenave*" y se utilizó por vez primera en 1850 en el artículo "*Des principales formes du lupus et de son traitement*").<sup>23,24</sup> En 1869 apareció el primer artículo

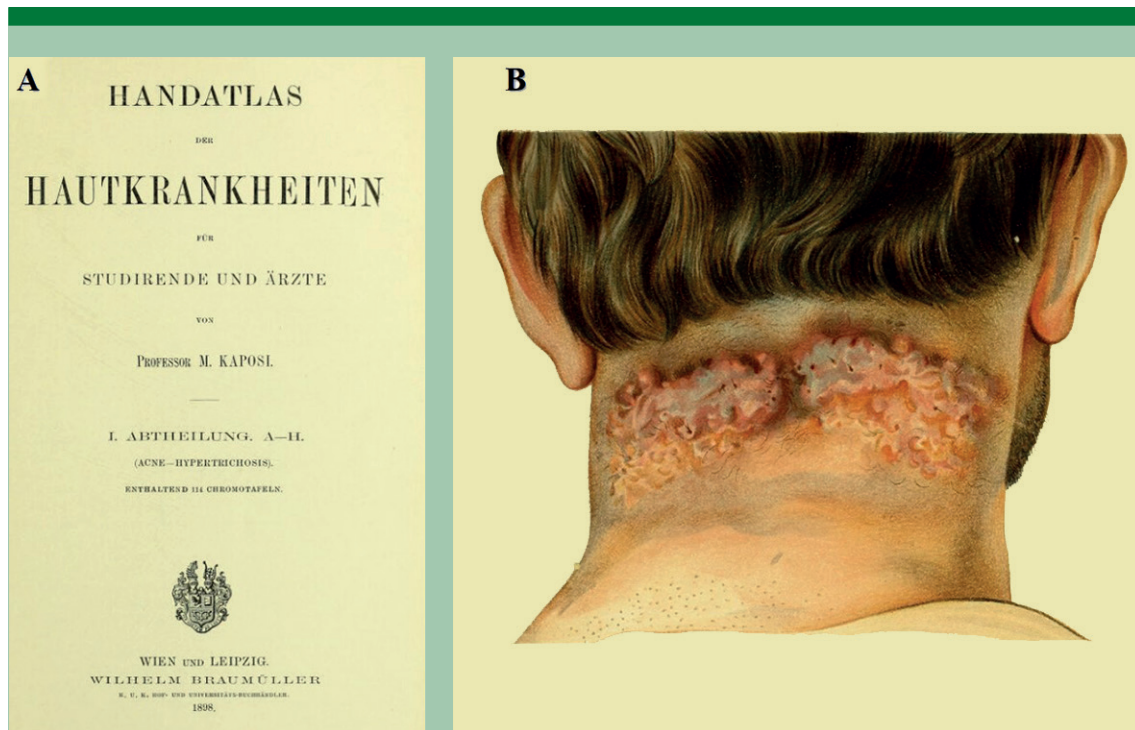
sobre lupus eritematoso, aún bajo el nombre de Kohn y posteriormente, en 1872, ya con el nombre de Kaposi, publicó un tratado mucho más detallado sobre esta enfermedad.<sup>25,26</sup> En 1882, Kaposi informó sobre pacientes en quienes había observado cambios en la piel durante la infancia que persistieron a lo largo de la vida y finalmente condujeron a la muerte por el desarrollo de diversas neoplasias y sugirió una analogía con el envejecimiento de la piel que llamó *xeroderma pigmentoso mihi*.<sup>27</sup> **Figura 4**

Pero sobre todo en la actualidad, se le recuerda por la descripción del sarcoma múltiple pigmentado "*Idiopathisches multiples Pigmentsarkom der Haut mihi*", hoy sarcoma de Kaposi, que ha cobrado en los últimos años importancia por su vinculación con el VIH/SIDA.

### Descripción del Sarcoma de Kaposi

En 1872 Kaposi informó cinco pacientes, hombres, así como un niño suizo de entre 8 y 10 años (que le fue referido por Theodore Billroth), quien falleció al cabo de un año debido a una proliferación masiva de los nódulos (**Figura 5**).<sup>28</sup> En este artículo, Kaposi escribió: "*Die Krankheit führt zum Tode, und zwar innerhalb einer kurzen Frist von 2-3 Jahren ... Die Krankheit muss nach den vorliegend Erfahrungen von vornherein nicht nur als unheilbar, sondern auch als lethal gelten*" (La enfermedad conduce a la muerte y lo hace dentro del corto lapso de 2 a 3 años. . . la enfermedad debe, según nuestra experiencia actual, ser considerada a priori no sólo incurable sino también letal). Kaposi no hacer comentarios sobre su orientación sexual de los pacientes informados.<sup>29</sup>

Desde el punto de vista histológico, Kaposi describe: "*Se observa sarcoma de células redondas, y en algunos, se observa el característico sarcoma de células fusiformes. Una peculiaridad de esto es la presencia de hemorragias capilares que explican la pigmentación negro-azulada, así*



**Figura 3. A)** “Handatlas der Hautkrankheiten für Studenten und Ärzte” (1898), de Moriz Kaposi, es una obra histórica de referencia en dos volúmenes, reconocida por sus detalladas litografías en color. Ofrece una visión general exhaustiva de las enfermedades dermatológicas. **B)** Lámina 42 del primer tomo, en la que se ilustra *Dermatitis papillaris capillitii mihi*.

como la dureza excesiva, por la difusa infiltración alrededor de los grupos de nódulos, causados por depósitos de fibrina”.

Continúa diciendo: “En la piel se desarrollan nódulos, cuyo tamaño varía desde un grano de arena hasta un guisante o una avellana, y cuyo color oscila entre el marrón rojizo y el azul rojizo, sin causa general ni local conocida. Su superficie es lisa, su consistencia firme y elástica, a veces hinchada, como un hemangioma. Aparecen aislados y, al crecer, sobresalen de forma esférica; o bien se agrupan y pasan más desapercibidos. En este último caso, los nódulos centrales de la placa se ven afectados, causando una depresión cicatrizada y oscura. Suelen aparecer primero en las plantas de los pies y los empeines, poco

después también en las manos, donde son más numerosos y se asocian con lesiones cutáneas difusas y desfiguración de manos y pies. Más adelante, aparecen nódulos aislados y agrupados, pero en menor número y con una disposición irregular, también en los brazos y las piernas, en la cara y en el tronco. Los nódulos pueden volverse parcialmente atróficos. Se ulceran, al parecer, solo después, o más precisamente, se desarrolla gangrena en su lugar. Los ganglios linfáticos no presentan inflamación significativa. Además, se forman los mismos nódulos en la mucosa de la laringe, la tráquea, el estómago y los intestinos; especialmente en el intestino grueso, hasta el ano, y también en el hígado. La enfermedad provoca la muerte en un breve periodo de 2 a 3 años. Los casos observados

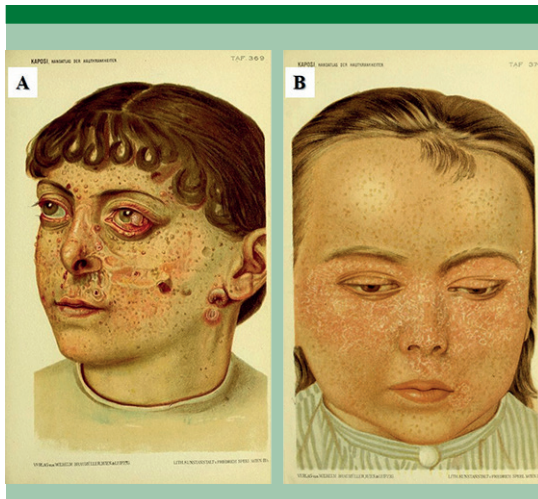

Figura 4. A y B. Láminas 369 y 374 del 3<sup>er</sup> tomo del "Handatlas der Hautkrankheiten für Studenten und Ärzte" donde ilustra el xeroderma pigmentoso mihi.

correspondían únicamente a personas mayores de 40 años (excepto el caso de Billroth). A diferencia del carcinoma pigmentoso, cabe destacar que el sarcoma pigmentario típico descrito suele comenzar en las extremidades, las cuales, debido a la presencia de grandes vasos linfáticos, no presentan alteraciones aparentes... El examen de los nódulos en los casos 1 y 2 arrojó los mismos hallazgos histológicos: depósito focal de células pequeñas y redondas en la dermis, pequeños focos hemorrágicos dentro de los nódulos y abundante pigmentación. Que la llamativa pigmentación se debiera, quizás en su totalidad o en gran medida, a la abundancia de sangre y hemorragias dentro de los nódulos, se demostró aquí incluso con mayor claridad que en los carcinomas pigmentosos. Con base en la experiencia disponible, la enfermedad debe considerarse no solo incurable, sino también letal desde el inicio. Dado que la afección comienza casi simultáneamente en manos y pies, y puesto que, precisamente por ello, debe presumirse desde el principio una enfermedad sistémica, no podemos esperar que la extirpación temprana, si es posible, de los nódulos iniciales prevenga

### Idiopathisches multiples Pigmentsarkom der Haut.

Von  
Dr. Kaposi,  
Docent an der Universität in Wien.

Mit Recht hebt Köbner in einem über Sarkome der Haut handelnden Aufsätze\*) hervor, dass diese Neubildung auf der Haut an und für sich selten vorkommt, und bisher mehr Object anatomischer als klinischer Aufmerksamkeit gewesen ist. Dasselbst werden zwei Krankheitsfälle mitgeteilt, in deren erstem Hautsarkome in grosser Anzahl als metastatische Bildungen, wahrscheinlich von den Lymphdrüsen der Leistengegend her, entstanden waren, während im zweiten Falle die allgemeine Sarkomatosis von einem seit Kindheit bestandenen Naevus des linken Zeigefingers ausgegangen war, der primär in ein pigmentirtes Spindelzellensarkom sich umgewandelt hatte. Beide Fälle endigten innerhalb drei Jahren tödtlich. Die Section war in einem derselben gestattet worden.

Ich glaube eine Form des Pigmentsarkoms der Haut als eine *typisch-klinische* von denjenigen absondern zu können, welche unter allen Umständen als *consecutive* (metastatische) Eruptionen und demnach von den verschiedensten Primärherden ausgehen können, und deren Beispiele in den Fällen von Köbner gegeben sind.

Ich will die hier zu beschreibende Form deshalb als *idiopathisches multiples Pigmentsarkom* der Haut bezeichnen.

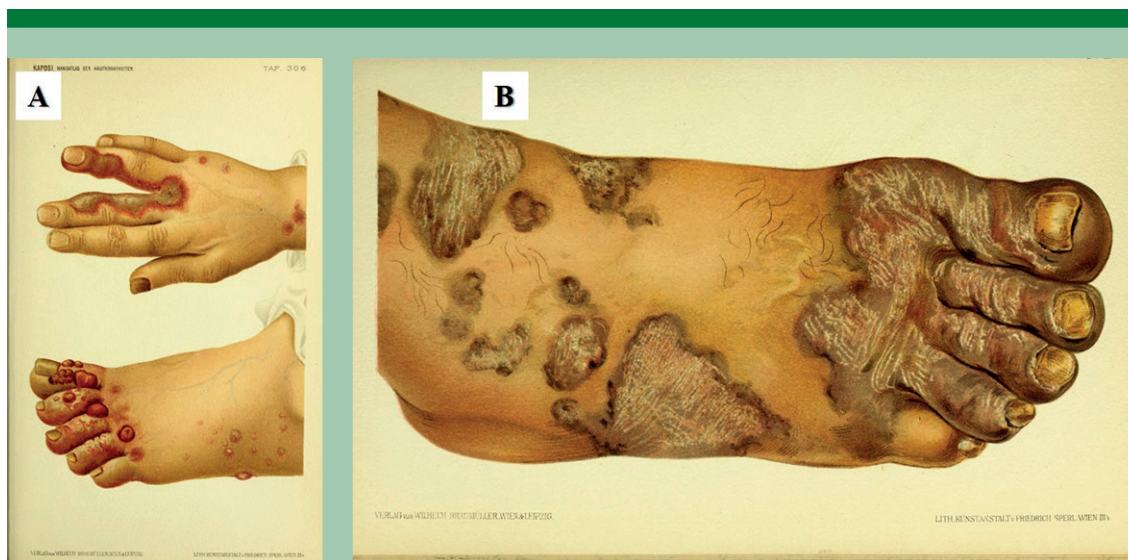
Als Grundlage für die Aufstellung dieser Form dienen mir fünf einschlägige Beobachtungen; dieselben sollen hier speciell mitgeteilt werden, nicht nur weil der Gegenstand neu, und Form und Verlauf der Krankheit von der grössten Wichtigkeit

\*) Dieses Archiv 1869, 3. Heft, pag. 369.

Figura 5. Artículo "Idiopathisches multiples Pigmentsarkom der Haut" publicado en 1872 en Archiv für Dermatologie und Syphilis, editada en Berlín, Alemania.

la progresión de la enfermedad. El síntoma más constante y casi el único que requiere tratamiento es la sensación de tensión y dolor en manos y pies. Las pomadas emolientes, las compresas hidrargíricas, las vendas frías, los apósitos húmedos, etc., además de los tratamientos paragonales generales (inyecciones subcutáneas de morfina), pueden proporcionar cierto alivio al paciente en este sentido".<sup>28</sup> Esta descripción original difícilmente podría mejorarse hoy en día, ya que conserva una claridad y precisión que siguen siendo plenamente vigentes, incluso en el contexto actual (Figura 6).

En el XI Congreso Médico Internacional, celebrado en Roma en 1894, Kaposi propuso sustituir



**Figura 6.** Ilustraciones clínicas de Sarcoma de Kaposi: **A)** Lámina 306 del tercer tomo del “*Handatlas der Hautkrankheiten für Studenten und Ärzte*”, en la que se ilustra sarcoma *idiopathicum haemorrhagicum multiplex pedis et manus*. **B)** Lámina 301 de la misma obra, en la que se ilustra *sarcoma idiopathicum haemorrhagicum multiplex pedis dextri*. Nótese como Kaposi lo llama hemorrágico y no pigmentado, como originalmente lo había propuesto.

el término pigmentoso por hemorrágico para diferenciar su sarcoma de un melanosarcoma. En su descripción inicial, Kaposi ya había sugerido que las alteraciones cutáneas estaban relacionadas con una enfermedad sistémica subyacente. Actualmente la asociación de esta neoplasia con el VIH/SIDA en la década de 1980 impulsó una intensa investigación, que demostró que todas sus formas requieren la presencia del Virus del herpes humano tipo 8 y que muchas se ven favorecidas por la inmunosupresión. En consecuencia, el término idiopático, tal como lo empleó Kaposi, ha quedado obsoleto, aunque el resto de su descripción sigue siendo vigente.<sup>2,5</sup>

### Epilogo

Hombre de gran interés en la vida académica, Kaposi contribuyó a la comprensión de muchas enfermedades dermatológicas en sus más de 100 publicaciones.<sup>8,9,29</sup> Fue anfitrión y presidente del

Segundo Congreso Internacional de Dermatología en Viena en 1892 y dio la bienvenida a los miembros del congreso en su idioma pues hablaba con fluidez húngaro, alemán, francés e inglés. En congresos internacionales fue ponente, pero también era un crítico agudo, temido por sus severos comentarios. En París, en 1889, en la primera reunión de dermatología, fue vicepresidente y en Londres, en 1896, uno de los secretarios de Asuntos Exteriores.<sup>13</sup>

Como educador, Kaposi estuvo a la altura de Hebra, y su fama atrajo estudiantes de todo el mundo. Recibió numerosos honores, como miembro de la Orden Imperial del Emperador Leopoldo, "Hofrath" (consejero imperial), oficial de la Legión de Honor y miembro electo de numerosas organizaciones científicas nacionales e internacionales.<sup>30</sup> Kaposi se integró muy bien en la sociedad vienesa de la época y fue amigo de muchos artistas, como el pintor Hans Makart

(1840-1884) quien también fue su paciente, y el escultor Carl Kundmann (1838-1919), quien creó la estatua que corona la tumba de Kaposi, para la cual Martha, su esposa, sirvió de modelo. Con motivo del 25º aniversario de su nombramiento como profesor de Dermatología, se editó un volumen especial de ensayos académicos publicado en honor de Kaposi. Este volumen apareció como suplementario especial (*Ergänzungsband*) del Archivo de Dermatología y Sífilis que incluía contribuciones de alumnos y amigos.<sup>29</sup>

Este fue el último gran hito de su carrera. Pocos días después, sufrió un derrame cerebral del que se recuperó tras varias semanas de hospitalización. Regresó al trabajo, pero en octubre de 1901, sufrió otro derrame cerebral del que solo se recuperó parcialmente. Kaposi falleció mientras dormía el 6 de marzo de 1902 en Viena, a los 65 años. Martha Kaposi sobrevivió a su marido 44 años y falleció en Viena, en 1946.<sup>13</sup>

Con la muerte de Moriz Kaposi, la gran época de la dermatología vienesa llegó prácticamente a su fin. El núcleo de la dermatología austriaca fue desarticulado durante este período, y pasó tiempo antes de que fuera posible reconstruir una escuela de esta disciplina. Ello fue posible gracias a que la especialidad se internacionalizó mediante su traslado a los Estados Unidos de Norte América, adonde muchos de sus talentos se habían visto obligados a huir, debido a la persecución en la segunda guerra mundial.<sup>31</sup> Entre los más destacados se encuentran Stephen Rothman (1894-1963), húngaro que emigró y trabajó en la Universidad de Chicago, donde hizo importantes contribuciones a la fisiología de la piel, Rudolf L. Baer (1913-1998), alemán, que emigró y trabajó en la Universidad de Columbia, Hermann Pinkus (1905-1985), dermatopatólogo alemán, que emigró y trabajó en Wayne State University, Detroit, Michigan, y realizó importantes aportaciones al estudio histológico de la piel y Walter F. Lever (1909-1992), alemán que

emigró a Estados Unidos, donde se convirtió en una autoridad en dermatopatología y autor de un influyente tratado en la especialidad. El recordar aquella época de esplendor, ilustra hoy cómo los cambios políticos ejercen una influencia profunda en el desarrollo de la ciencia y de la medicina en general.<sup>32</sup> Hay un Hospital en el Condado de Somogy que llevara el nombre de Moriz Kaposi, así como una calle en su ciudad natal, Kaposvár.<sup>33</sup>

Finalmente, una nota: dado que el diagnóstico de Sarcoma de Kaposi es hoy relativamente frecuente, la pronunciación correcta del apellido Kaposi debería respetar su forma original en húngaro: En húngaro, la letra “a” se pronuncia como una “o” breve, lo que también aplica para los nombres geográficos como Kaposvár y el río Kapos, y “si” se pronuncia “shi”; por lo tanto, la correcta pronunciación es: “Kó-po-shi”, con acento en la primera sílaba.<sup>34,35</sup>

## DECLARACIONES

### Conflicto de intereses

Ninguno.

### Financiación

Esta investigación no recibió ninguna subvención específica de ningún organismo financiador de los sectores público, comercial o sin fines de lucro.

### Consideraciones éticas

Este es un trabajo bibliográfico/histórico. No aplica consentimiento informado

## REFERENCIAS

1. Cancian L, Hansen A, Boshoff C. Cellular origin of Kaposi's sarcoma and Kaposi's sarcoma-associated herpesvirus-induced cell reprogramming. *Trends Cell Biol* 2013; 23: 421-32. doi: 10.1016/j.tcb.2013.04.001.
2. Bagratee TJ, Ramsuran V, Msimang M, Ramdial PK. Recent Advances in the Histopathology, Molecular Biology, and Treatment of Kaposi Sarcoma: A Contemporary Review. *Int J Mol Sci* 2025; 26: 10058. doi: 10.3390/ijms262010058.
3. Revenko D, Shirron N, Shainer R, Avitan-Hersh E, et al. Classic Kaposi Sarcoma: Current Treatment Strategies

- and Emerging Therapeutic Approaches. *Cancers* (Basel). 2026; 18: 1008.
4. Sternbach G, Varon J. Moritz Kaposi: idiopathic pigmented sarcoma of the skin. *J Emerg Med*. 1995; 13: 671-4.
  5. Chang Y, Cesarman E, Pessin MS, Lee F, et al. Identification of herpesvirus-like DNA sequences in AIDS-associated Kaposi's sarcoma. *Science* 1994; 266: 1865-9. doi: 10.1126/science.7997879.
  6. Matos JM, Marshall VA, Cornejo Castro EM, Miley WJ, et al. Kaposi sarcoma herpesvirus (KSHV) subtypes and impact on outcomes in KSHV-associated diseases. *J Infect Dis* 2026; jiaj168. doi: 10.1093/infdis/jiaj168.
  7. Yuan Y, Ding Y. The Origin of Kaposi's Sarcoma and Other KSHV-Associated Sarcomas. *J Med Virol*. 2025; 97: e70675. doi: 10.1002/jmv.70675.
  8. Cohen JM, Burgin S. Moritz Kaposi: A Notable Name in Dermatology. *JAMA Dermatol* 2015; 151: 867. doi:10.1001/jamadermatol.2015.1075
  9. Holubar K, Fatović-Ferencic S. Moriz Kaposi 1837–1902: a historical reappraisal. *Wien Klin Wochenschr*. 2001; 113: 885-93.
  10. Holubar K, Fatović-Ferencic S. 1902–2002: a hundred years later. Moriz Kaposi 1837-1902: a historical reappraisal. *Wien Klin Wochenschr* 2001; 113: 885-93.
  11. Oriel JD. Moritz Kaposi (1837-1902). *Int J STD AIDS* 1997; 8: 715-7. doi: 10.1258/0956462971918968.
  12. Kaposi M. Die Syphilis der Schleimhäute der Mund-, Rachen-, Nasen- und Kehlkopfhöhle. Erlangen: Ferdinand Enke; 1866.
  13. Díaz RM, Rodríguez Casterb D, Herranz Pinto P. Los tres grandes. Tercera parte: Ferdinand Franz Karl von Hebra (1816–1880).” *Actas Dermo-Sifiliográficas* 2002; 93: 471-473.
  14. Zantinga AR, Coppes MJ. Moriz Kaposi (1837-1902): great master of the Viennese school. *Med Pediatr Oncol* 1996; 27: 128-131.
  15. Wikipedia contributors. Moritz Kaposi [Internet]. Wikipedia, The Free Encyclopedia; 2025. [https://en.wikipedia.org/wiki/Moritz\\_Kaposi](https://en.wikipedia.org/wiki/Moritz_Kaposi)
  16. Pesapane F, Nazzaro G, Coggi A, Gianotti R. Mór Cohen, Better Known as Moriz Kaposi. *JAMA Dermatol* 2014; 150: 265. doi:10.1001/jamadermatol.2013.10001
  17. von Hebra F. Atlas der Hautkrankheiten. Wien: Kaiserlich-königliche Hof- und Staatsdruckerei; 1856-1876.
  18. Hebra F, Kaposi M. Lehrbuch der Hautkrankheiten. Erlangen: Enke; 1874.
  19. Hebra F, Bärensprung FW. Atlas der Hautkrankheiten. Wien: Aus der Kaiserlich-Königlichen Hof- und Staatsdruckerei; 1856-1876.
  20. Ortiz-Hidalgo C. Carl von Rokitsansky, the Linné of pathological anatomy. *Gac Med Mex* 2020; 156: 584-591. doi: 10.24875/GMM.M21000462.
  21. Kaposi M. Pathologie und Therapie der Hautkrankheiten. Wien: Urban und Schwarzenberg; 1880.
  22. Kaposi M: Die Syphilis der Haut un der angrenzenden Schleimhaute. W. Braumiiller, Vienna, 1872.
  23. Kaposi M. Handatlas der Hautkrankheiten für Studierende und Ärzte. Wien: W. Braumüller; 1898-1900.
  24. Cazenave A. Des principales formes du lupus et de son traitement. *Gazette des hôpitaux civils et militaires (La Lancette française)*. 1850; 23 (3e série, t. II):354.
  25. Holubar K. Terminology and iconography of lupus erythematosus. A historical vignette. *Am J Dermatopathol* 1980; 2: 239-42.
  26. Kohn M. Zum Wesen und zur Therapie des Lupus erythematoses. *Arch Dermatol Syph* 1869; 1: 18-41.
  27. Kaposi M. Neue Beiträge zur Kenntnis des Lupus erythematosus. *Arch Dermatol Syph* 1872; 4: 36-60.
  28. Kaposi M. Ueber Xeroderma pigmentosum. *Medizinische Jahrbücher (Wien)* 1882: 619-633
  29. Kaposi M. Idiopathisches multiples Pigmentsarkom der Haut. *Archiv für Dermatologie und Syphilis* 1872; 4: 265-273.
  30. Holubar K, Saurat JH. The centenary of the Japanese Dermatological Association. *Dermatology* 2001; 202 (2): 85-86.
  31. Hundeiker M. Moriz Kaposi (1837-1902). In: Löser C, Plewig G, Burgdorf WHC, editors. *Pantheon der Dermatologie*. Berlin: Springer; 2008. doi:10.1007/978-3-540-34093-5\_90.
  32. Medawar J, Pyke D. Hitler's Gift: the True Story of the Scientists Expelled by the Nazi Regime. New York: Arcade Publishing; 2012.
  33. Praiser DM *Illustrated History of the American Dermatological Association 1876-2020*. chrome-extension://efaidnbmnnnibpcajpcglclefindmkaj/<https://ada1.org/wp-content/uploads/2021/02/UPDATED-Jan-27-history-book-for-website.pdf>
  34. Schneider I. To the hundredth anniversary of the death of Moriz Kaposi (1837-1902). *Acta Microbiol Immunol Hung* 2002; 49: 501-6.
  35. King DF, King LAC. Kaposi: Let's pronounce it correctly. *Am J Dermatopathol* 1983; 5: 103.

<https://doi.org/10.24245/patrl.v64id.10975>

## Glomerulopatía postrasplante renal en biopsias de receptores (Medellín, 2005–2019): frecuencia y tipo de aparición (de novo, indeterminada, recurrente)

### Post-renal transplant glomerulopathy in recipient biopsies (Medellin, 2005–2019): frequency and type of occurrence (de novo, indeterminate, recurrent).

Félix Mauricio Corrales Santa,<sup>1</sup> Luis Fernando Arias,<sup>2†</sup> Eliseo Bustamante Durán<sup>3</sup>

#### Resumen

**OBJETIVO:** Estimar la frecuencia de cada una de las glomerulopatías de acuerdo con su tipo de aparición, de novo, indeterminada o recurrente, y su clasificación histopatológica en una serie de biopsias obtenidas de pacientes con trasplante renal.

**MATERIALES Y MÉTODOS:** Estudio trasversal que incluyó biopsias de receptores de trasplante renal mayores de 18 años, de un centro de trasplantes de Medellín, Colombia durante enero del 2005 y diciembre del 2019, y, quienes posterior al trasplante presentaron alteraciones renales según las guías KDIGO Kidney Disease: Improving Global Outcomes, con alteraciones en la creatinina y proteinuria, y cuyos estudios fueron remitidos en el centro de referencia laboratorio de patología de la Universidad de Antioquia

**RESULTADOS:** Entre enero 2005 y diciembre 2019 se realizaron 2006 trasplantes de riñón; 166 reportaron glomerulopatía postrasplante, lo que correspondió a una frecuencia del 8.3% (n = 166/2006). No se obtuvo información de cuántas biopsias se practicaron en cada paciente sintomático y en quienes no se encontró glomerulopatía. Solo se analizaron las biopsias de los 166 pacientes a quienes se les detectó glomerulopatía; no se analizaron las biopsias con otro tipo de resultados. La aparición fue recurrente para el 29.5% (49/166), de novo el 22.3% (37/166), y en casi la mitad no se pudo detectar por lo que se consideraron indeterminadas el 48.2% (80/166). La indicación de la biopsia fue principalmente por detección de proteinuria sola o combinada con otros signos. Hubo aumento de creatinina en al menos un 43.4 % (72/166) como único síntoma, 34 casos manifestaron solo síndrome nefrótico lo que correspondió al 20.5% aumento de la creatinina 16.3% (16/166); el resto tenían varias combinaciones de síntomas para la indicación de la biopsia. La clasificación histológica de las glomerulopatías fue: glomeruloesclerosis focal y segmentaria (47.0%; n = 78/166), seguida de glomerulonefritis membranosa (16.9%; n = 28/166) y nefropatía por IgA (16.3%; n = 27).

**CONCLUSIÓN:** La glomeruloesclerosis focal y segmentaria fue la más frecuente de las glomerulopatías recurrentes y de novo en la serie de biopsias estudiadas de pacientes sometidos a trasplante renal.

**PALABRAS CLAVE:** Trasplante renal; Biopsia; Creatinina; Proteinuria; Síndrome nefrótico; Glomeruloesclerosis focal segmentaria.

#### Abstract

**OBJECTIVE:** To estimate the frequency of each glomerulopathy according to its type of onset (de novo, indeterminate, or recurrent) and its histopathological classification in a series of biopsies obtained from kidney transplant recipients.

<sup>1</sup> Profesor en el Departamento de Cirugía, Cirugía vascular y trasplantes, Facultad de Medicina, Universidad de Antioquia; Cirujano de trasplantes, Hospital Alma Mater, Colombia.

<sup>2</sup> Profesor en el Departamento de Patología, Facultad de Medicina, Universidad de Antioquia, Colombia. In memoriam (fallecido<sup>†</sup> en 2024).

<sup>3</sup> Cirujano de trasplantes, Hospital Alma Mater, Hospital Alma Mater, Colombia.

#### ORCID

<https://orcid.org/0000-0002-8345-5902>

<https://orcid.org/0000-0001-5301-9264>

<https://orcid.org/0000-0002-3556-9630>

**Recibido:** enero 2026

**Aceptado:** marzo 2026

#### Correspondencia

Félix Mauricio Corrales Santa

[felix.corrales@udea.edu.co](mailto:felix.corrales@udea.edu.co)

**Este artículo debe citarse como:** Corrales-Santa FM, Arias LF, Bustamante-Durán E. Glomerulopatía postrasplante renal en biopsias de receptores (Medellín, 2005–2019): frecuencia y tipo de aparición (de novo, indeterminada, recurrente). Patología Rev Latinoam 2026; 64: e10975.

**MATERIALS AND METHODS:** A cross-sectional study that included biopsies from kidney transplant recipients over 18 years of age from a transplant center in Medellín, Colombia, between January 2005 and December 2019. These recipients presented with renal alterations after transplantation, according to the KDIGO Kidney Disease: Improving Global Outcomes guidelines, specifically alterations in creatinine and proteinuria. The biopsies were sent to the reference center, the pathology laboratory of the University of Antioquia.

**RESULTS:** Between January 2005 and December 2019, 2006 kidney transplants were performed. 166 patients reported post-transplant glomerulopathy, corresponding to a frequency of 8.3% (n = 166/2006). Information was not obtained on the number of biopsies performed on each symptomatic patient and those in whom glomerulopathy was not found. Only the biopsies of the 166 patients in whom glomerulopathy was detected were analyzed; biopsies with other types of results were not analyzed. The onset was recurrent in 29.5% (49/166), de novo in 22.3% (37/166), and in almost half, the glomerulopathy could not be detected, so 48.2% (80/166) were considered indeterminate. The indication for biopsy was primarily the detection of proteinuria alone or in combination with other signs. There was an increase in creatinine in at least 43.4% (72/166) as the sole symptom; 34 cases presented only nephrotic syndrome, corresponding to 20.5%, with an increase in creatinine in 16.3% (16/166). The remaining cases had various combinations of symptoms that warranted biopsy. The histological classification of the glomerulopathies was focal segmental glomerulosclerosis (47.0%; n = 78/166), followed by membranous glomerulonephritis (16.9%; n = 28/166) and IgA nephropathy (16.3%; n = 27).

**CONCLUSION:** Focal segmental glomerulosclerosis was the most frequent of the recurrent and de novo glomerulopathies in the series of biopsies studied from patients undergoing kidney transplantation.

**KEYWORDS:** Kidney transplant; Biopsy; Creatinine; Proteinuria; Nephrotic syndrome; Focal segmental glomerulosclerosis.

## ANTECEDENTES

Las glomerulopatías (GP) son una de las principales causas de falla renal crónica<sup>1,2</sup> y la glomerulopatía posterior al trasplante una de las principales causas de pérdida del aloinjerto renal entre un 18-22%.<sup>3</sup> Existe información limitada<sup>1,4</sup> en el contexto latinoamericano de la frecuencia de la glomerulopatía posterior a un trasplante renal y su clasificación histológica, incluyendo aquellos con glomerulopatía de novo.<sup>4,5</sup>

Las glomerulopatías son una de las causas con mayor potencial de producir pérdida de injerto renal, y este riesgo aumenta con el tiempo, siendo aproximadamente del 10.0% a 10 años.<sup>6,7</sup>

Además, los pacientes con enfermedad glomerular de novo o recurrente tienen un riesgo dos veces mayor de pérdida del injerto, comparándolos con aquellos que no la presentan.<sup>6</sup>

A pesar de su importancia, existen algunas limitaciones para conocer la frecuencia de la enfermedad glomerular en el mundo entero.<sup>8</sup> La mayoría de los pacientes llegan a la consulta en estado avanzado de su enfermedad, sin un diagnóstico específico, etiológico o histológico de su enfermedad de base. A nivel latinoamericano, de acuerdo con los datos del Registro Argentino de Diálisis Crónica,<sup>9</sup> la proporción de pacientes en diálisis por insuficiencia renal crónica secundaria a glomerulopatía es del 7.2 %, mientras que

la enfermedad renal de etiología desconocida constituye el 15.9% de todas las causas.<sup>9</sup> En el post trasplante, cuando se diagnostica algún tipo de GP y se desconoce la causa de enfermedad renal de base, es difícil establecer si se trata de una recurrencia, una enfermedad de novo, o más complejo aún, la posibilidad de que la enfermedad haya estado presente en el injerto renal al momento del trasplante.<sup>10</sup>

La frecuencia de glomerulopatías postrasplante en nuestro medio no se conoce con precisión debido a la falta de consenso en el diagnóstico clínico de disfunción tardía del injerto, a la existencia de diferentes protocolos de manejo y seguimiento de los pacientes trasplantados renales y, en algunos casos a la ausencia de uroanálisis o biopsia postrasplante.<sup>11</sup> Lo anterior, sumado a que las técnicas de inmunofluorescencia y microscopía electrónica no se utilizan en todos los casos, imposibilitando el diagnóstico inmuno-patológico y ultraestructural de la entidad, impidiendo la clasificación y detección temprana de la recurrencia, que podría permitir un tratamiento oportuno, disminuyendo o evitando la pérdida de los injertos renales. En consecuencia, puede existir un subregistro de pacientes con glomerulopatía recurrente o de novo tras el trasplante renal.<sup>10</sup>

Es importante conocer los subtipos histopatológicos como la nefropatía por IgA, glomeruloesclerosis focal y segmentaria (GEFS), glomerulonefritis membranosa idiopática (GNM) y glomerulonefritis membrano proliferativa (GNMP), porque son foco de atención debido al aumento en su frecuencia y al impacto en la funcionalidad del injerto a largo plazo.<sup>10,11</sup> Conocer la frecuencia de las glomerulopatías es fundamental para los programas de trasplante locales y para otros grupos de trasplante con poblaciones similares en el contexto latinoamericano, porque este conocimiento aporta a construir guías de manejo, tratamiento y seguimiento con enfoque de riesgo en nuestras poblaciones.<sup>12</sup>

El objetivo de este trabajo fue estimar la frecuencia de glomerulopatías y tipo de aparición (de novo, indeterminada, recurrente) en biopsias de pacientes con trasplante renal entre 2005 y diciembre de 2019 en uno de los principales centros de trasplantes de Medellín, Colombia.

## MATERIALES Y MÉTODOS

Estudio transversal que incluyó las biopsias de pacientes post trasplante renal con reporte de GP y cuyos estudios anatomopatológicos fueron remitidos al laboratorio de patología de la Universidad de Antioquia durante el período enero 2005 a diciembre 2019.

### Muestra

Se incluyeron todas las biopsias de pacientes mayores de 18 años que recibieron trasplante renal y con reporte de glomerulopatía, con única biopsia realizada a cada paciente. los criterios para la indicación del estudio anatomopatológico fueron, la presentación de albuminuria, proteinuria o signos y síntomas bajo el criterio del consenso para la detección de la enfermedad renal crónica<sup>13</sup> y guías Enfermedad Renal: Mejora de los Resultados Globales<sup>14,15</sup> y con los marcadores de acuerdo con los siguientes indicadores:

- Criterios diagnósticos de enfermedad renal crónica (cualquiera de los siguientes si persisten por un periodo mayor a 3 meses):
- Descenso de la filtración glomerular  $FG < 60 \text{ mL/min/1.73 m}^2$ : marcadores de lesión o daño renal Albuminuria ( $ACR > 30 \text{ mg/g}$ ;  $EAU: > 30 \text{ mg/24 h}$ ) Proteinuria ( $PR/CR > 150 \text{ mg/g}$ ;  $EPU > 150 \text{ mg/24 h}$ ).
- Alteraciones histológicas en biopsias renales de protocolo o en aquellas realizadas para descartar cualquier patología renal.
- Alteraciones en el sedimento urinario o alteraciones estructurales detectadas por técnicas de imagen.

- Trastornos hidroelectrolíticos o de origen tubular que requirieron biopsia para aclarar el diagnóstico.

### Criterios de exclusión

Biopsias tomadas a pacientes con trasplante renal menores de 18 años,

Biopsias de pacientes con trasplante renal sin glomerulopatía

### Procedimiento

Se revisaron las muestras histopatológicas por un experto en nefropatología, Solo se realizó el análisis bajo microscopía óptica, se usó el Sistema de Clasificación Patológica de la Clínica Mayo [16] (Consenso de la Sociedad de Patología Renal, para la clasificación, diagnóstico y reporte de las GP). Las biopsias fueron evaluadas mediante microscopía óptica e inmunofluorescencia, utilizando el procedimiento estándar del laboratorio, tinción de rutina: hematoxilina-eosina, tricrómico de Masson, ácido peryódico de Schiff y plata metenamina, tinciones histoquímicas, rojo Congo y ácido fosfotúngstico-hematoxilina.

Según su aparición Las glomerulopatías se clasificaron de la siguiente manera:

- **De novo:** enfermedad glomerular que aparece tras la realización de un trasplante renal y es distinta de la nefropatía primaria.
- **Indeterminadas (no filiadas):** son aquellas en las cuales no se puede establecer si son recurrentes o de novo.
- **Recurrente:** aparición de la enfermedad glomerular en el riñón trasplantado de la GP primaria que generó la enfermedad renal crónica en el receptor (debe contar con el estudio histológico previo).

Para la clasificación histopatológica de las glomerulopatías se realizó de la siguiente manera: Para la glomerulopatía membranosa se utilizó el consenso del *Dr Sethi* y Clínica mayo 2016[16]. La clasificación de Banff se revisó por última vez en 2022 es para el rechazo renal y cambio algunos términos, se descartó rechazo por los criterios de esta clasificación y los hallazgos típicos en cada caso de la glomerulopatía enconada.<sup>10</sup>

### Análisis estadístico

Las variables cualitativas fueron descritas con sus frecuencias absolutas y relativas y para las variables cuantitativas se calculó la mediana y el rango intercuartílico (RIq). Debido a que presentaron una distribución no normal de según la prueba de Shapiro wilk. Se compararon las características sociodemográficas y la indicación clínica para la realización de la biopsia de los pacientes con glomerulopatías.

Para las variables cualitativas por medio de la prueba chi cuadrado de independencia o test de Fisher dependiendo de las frecuencias esperadas; las variables cuantitativas a través de la prueba Kruskal-Wallis con un análisis post hoc (prueba Bonferroni), y a través de pruebas de U Mann Whitney entre pares de grupos. Tomando la categoría de referencia la glomerulopatía recurrente. Se consideraron diferencias significativas a un nivel de  $p \leq 0.05$  con un intervalo de confianza IC del 95%. Los datos de las biopsias tomadas a los pacientes digitados a doble entrada, no se tenían datos perdidos de las variables básicas de sexo, edad y tiempo al trasplante de los receptores y resultados de las biopsias y marcadores para la indicación de esta. Debido a que no se consolidaron completos los datos clínicos sobre la clasificación previa de enfermedad de base, para las biopsias de los 166 pacientes, se decidió no incluir estas variables en el análisis, ni en los resultados. Los datos fueron procesados con el

paquete estadístico STATA® versión 17, licenciado por la Universidad de Antioquia.

### Sesgos

Este trabajo presenta sesgo de selección, debido a que solo se incluyeron biopsias de receptores de trasplante renal atendidos en uno de los centros de trasplante de la ciudad, y cuyas patologías fueron analizadas en el departamento de patología de la universidad de Antioquia, por lo tanto, los resultados obtenidos no se puede extrapolar los resultados a otras poblaciones.

En cuanto a la variabilidad del observador, la serie de biopsias fue evaluada por un único patólogo, lo que podría haber afectado la reproducibilidad y precisión de los hallazgos. A pesar de esta limitación, es relevante destacar que el análisis fue realizado por un profesional entrenado específicamente en la interpretación de biopsias de receptores de injerto renal.

### Consideraciones éticas

El estudio fue aprobado por el Comité de Ética e Investigación de la Facultad de Medicina de la Universidad de Antioquia.

## RESULTADOS

Entre el 2005 y el 2019 este Centro realizó 2006 trasplantes de riñón, se tomaron biopsias a pacientes que presentaron alguna alteración renal, encontrando una frecuencia de aparición de glomerulopatía en el 8.3 % para un total de 166/2006 biopsias renales. Se tomó una biopsia por receptor, la mayoría ocurrió en hombres con el 62.6% (104/166), la mediana de la edad fue de 40.7 años (DE±15.4. de las 166 biopsias en las que se detectó alguna glomerulopatía, fueron recurrentes el 29.5 % (49/166), de novo el 22.5% (37/166), y fueron indeterminadas 48% (80/166). **Cuadro 1**

La mediana desde el trasplante hasta el diagnóstico histopatológico fue de 53 meses (RIq 21-96) para todas las biopsias con glomerulopatías. Las glomerulopatías recurrentes aparecieron a los 25 meses (RIq 4-64), significativamente antes que las de novo (60 meses, RIq 30-108) y las indeterminadas (62 meses, RIq 22-54), con  $p \leq 0.05$ . **Figura 1**

Las biopsias fueron indicadas en el seguimiento de los pacientes con trasplante renal por proteinuria con aumento de creatinina en el 43.4 % (72/166), seguida del síndrome nefrótico en el 20.5 % (34/166) y proteinuria aislada 16.3 % (27/166). Solo en el 1.2 % la indicación de estudio fue por glomerulonefritis rápidamente progresiva GNRP, con un caso recurrente y un caso de novo. **Cuadro 1**

La presencia de proteinuria con aumento de creatinina fue la razón frecuente para la indicación de biopsia al compararla con el resto de las manifestaciones, valor de  $p \leq 0.05$  (corrección Yates es 16.7), se encontraron diferencias entre los grupos cuando se analizó por el tipo de aparición de la glomerulopatía, (de novo, indeterminada y recurrente) a un nivel de significancia  $\leq 0.05$ .

El **Cuadro 2** expone la clasificación histopatológica de las glomerulopatías totales y su tipo de aparición. Entre las recurrentes se observa que la GEFS representa el mayor grupo con 21 casos, que corresponden al 42.8%, seguida de la glomerulopatía, con 5 casos para un 10.2%. Para las GP indeterminadas, las GEFS ocupan el primer lugar con 38 casos (47.5%), seguido por la nefropatía por IgA con 18 casos (22.5%) y la GNM, 13 casos (16.3%). Para el caso de las glomerulopatías de novo, se encontraron GEFS 19 casos (51.0%) y GNM con 10 casos (27.0%).

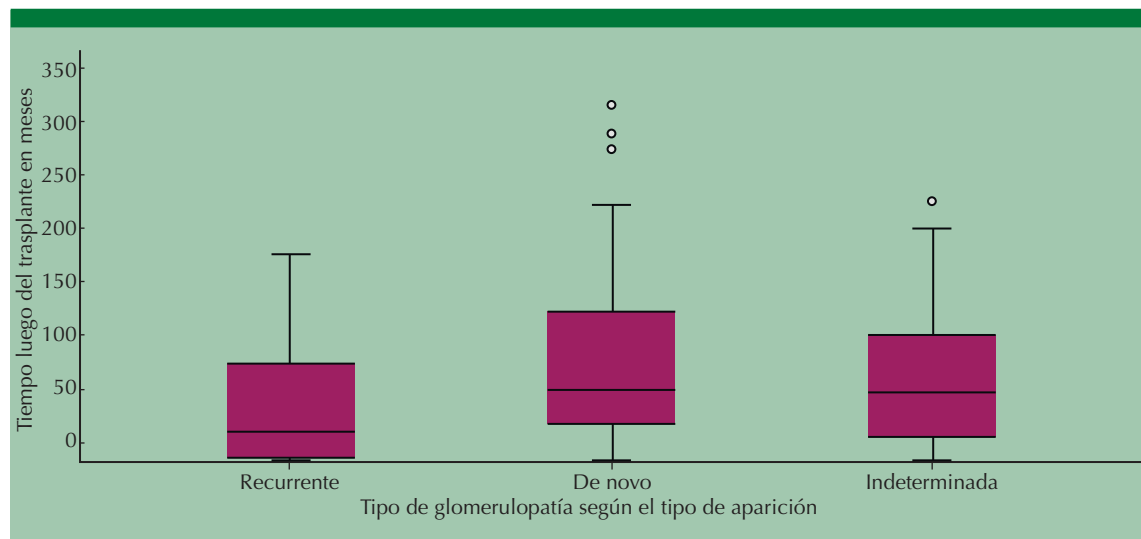
Al analizar la clasificación histopatológica, se encontraron diferencias al comparar los tipos de glomerulopatías GEFS y GNM con un valor de  $p$

**Cuadro 1.** Características demográficas y clínicas de los receptores de trasplante renal con biopsia positiva para glomerulopatía

Variable	Glomerulopatías recurrentes		Glomerulopatías de novo		Glomerulopatías indeterminadas		Total		p
	Frecuencia (n)	%	Frecuencia (n)	%	Frecuencia (n)	%	Frecuencia (n)	%	
<b>Sexo</b>									
Hombre	36	73.5	21	56.8	47	58.8	104	62.7	0.00
Mujer	13	26.5	16	43.2	33	41.3	62	37.3	
Edad en años	34 (25-52)		43 (30-59)		49 (35-60)		41 (30-52)		0.03
Tiempo (meses) del trasplante *Me-Rlq	25.5 (4-64)		60 (30-108)		62 (22-54)		53 (21-96)		0.00
<b>Indicación de la biopsia</b>									
Aumento de creatinina y proteinuria	18	36.7	18	48.6	36	45	72	43.4	0.00
Síndrome nefrótico	12	24.5	8	21.6	14	17.5	34	20.5	
Proteinuria	11	22.4	4	10.8	12	15	27	16.3	
Aumento de creatinina	4	8.2	2	5.4	9	11.3	15	9	
Proteinuria y hematuria	0	0.0	2	5.4	4	5	6	3.6	
Proteinuria, hematuria y aumento de la creatinina	2	4.1	0	0.0	3	3.8	5	3	
Síndrome nefrótico y aumento de creatinina	1	2.0	2	5.4	2	2.5	5	3	
Glomerulonefritis rápidamente progresiva	1	2.0	1	2.7	0	0	2	1.2	
<b>Total</b>	<b>49</b>	<b>100</b>	<b>37</b>	<b>100</b>	<b>80</b>	<b>100</b>	<b>166</b>	<b>100</b>	

\*Mediana -Rango intercuartílico.

‡ La edad es diferente entre recurrente e indeterminada (prueba post hoc).



**Figura 1.** Tiempo en meses entre el trasplante y el desarrollo de glomerulopatía según el tipo de aparición.

**Cuadro 2.** Tipo de glomerulopatía diagnosticada por biopsia según grupo

Tipo de glomerulopatía por grupo	Glomerulopatía recurrente		Glomerulopatía de novo		Glomerulopatía indeterminada		Total		p
	Frecuencia n	%	Frecuencia n	%	Frecuencia n	%	Frecuencia n	%	
Glomeruloesclerosis focal y segmentaria	21	42.9	19	51.4	38	47.5	78	47.0	0.01
Glomerulonefritis membranosa	5	10.2	10	27.0	13	16.3	28	16.9	0.00
Nefropatía por inmunoglobulina A	9	18.4	0	0.0	18	22.5	27	16.3	0.01
Glomerulonefritis membrano-proliferativa	4	8.2	3	8.1	3	3.8	10	6.0	0.37
Nefropatía diabética	4	8.2	1	2.7	3	3.8	8	4.8	0.99
Glomerulonefritis extracapilar pauciinmune	2	4.1	1	2.7	2	2.5	5	3.0	0.53
Otras*	4	8.2	3	8.1	3	3.75	10	6.0	0.37
Total	49	100	37	100	80	100	166	100	

\*Otras: Glomerulonefritis mesangial de complejos inmunes (n = 1), Glomerulonefritis endocapilar de complejos inmunes (n = 1); Enfermedad glomerular de membrana basal (n = 1); Glomerulonefritis proliferativa mesangial (n=1); Síndrome nefrótico (n = 1); Nefritis lúpica (n = 1); y dos casos de deficiencia de Lecitina-Colesterol Aciltransferasa y dos casos de Glomerulonefritis membrano-proliferativa de complejos inmunes.

menor 0.05. Las glomerulopatías con menor presencia fueron: la glomerulonefritis proliferativa endo-capilar de complejos inmunes, glomerulonefritis mesangial de complejos inmunes y nefritis lúpica, la nefropatía por IgA se encontró en 27 casos (16.3%), de los cuales 9 (5.4%) correspondían a glomerulopatías recurrentes y 18 (10.8%) a indeterminadas. Del total de biopsias estudiadas por su parte, solo dos casos de déficit de lecitina-colesterol aciltransferasa aparecieron en el grupo de recurrencia.

## DISCUSIÓN

En otros países como Estados Unidos el porcentaje de pacientes que son trasplantados por glomerulopatía llega al 13%, mientras que el número de ellos que requiere iniciar diálisis cada año alcanza el 7%, el trasplante renal sigue demostrando ser la terapia más efectiva para el manejo de la enfermedad renal terminal, pero la funcionalidad de este o su supervivencia, se ven seriamente amenazadas por la aparición

de glomerulopatías de nueva aparición o recurrentes, el porcentaje de pérdida de injertos por recurrencia puede llegar a ser del orden del 3 al 15%,<sup>1</sup> y está entre las 3 primeras causas de pérdida del injerto a 10 años.<sup>8</sup>

Estas estadísticas están de acuerdo con los hallazgos de nuestro estudio en donde encontramos una recurrencia del 8.3% de los pacientes estudiados (166/2006) entre enero de 2005 y diciembre de 2019, teniendo en cuenta que solo se estudiaron las biopsias de los pacientes trasplantados en las cuales se reportó glomerulopatía como hallazgo definitivo y no se obtuvieron datos de otras biopsias ni de pacientes con otro tipo de patologías, además este estudio se realizó en un solo de los tres centros de la ciudad de Medellín, lo cual puede no permitir extrapolar los resultados a toda la población.

Analizar el trasplante renal de acuerdo a su enfermedad de base es muy importante, ya que, en ciertos tipos de glomerulopatías, la recurrencia

puede alcanzar hasta el 100% de los casos como en la enfermedad por depósitos densos,<sup>17</sup> el tiempo de la recurrencia es variable de acuerdo a cada entidad y el riesgo de presentarse aumenta con el tiempo, en el caso de las glomerulopatías más comunes tipo GEFS o Glomerulopatías por complejo C3 (G3C), esta recurrencia puede ser tan rápida como semanas o incluso días post trasplante y el fracaso del injerto puede llegar hasta el 50%<sup>18</sup> lo que determina la necesidad de estudios tempranos y seguimiento de los pacientes con esta enfermedad para mejorar los resultados a corto y largo plazo, la explicación para esta recurrencia rápida puede estar por ejemplo en factores de permeabilidad, anticuerpos antinefrina en la GEFS o en la desregulación del complemento en la G3C.

#### Subtipos específicos de GN y sus características de recurrencia

##### *Nefropatía por IgA (NigA)*

Es la glomerulopatía primaria más común reportada en la literatura, con desenlaces a falla renal de 15 a 20% en 10 años y hasta 40% a 20 años desde el diagnóstico y tasas de recurrencia de hasta el 51% a 5 años, su prevalencia es variable según el tipo de biopsia por protocolo o causales entre (25-53%) y (10-30%) respectivamente, lo que habla de un gran porcentaje de pacientes con enfermedad que puede no diagnosticarse por una presentación subclínica.

El 42% de los pacientes pueden perder el injerto a 5 años y aunque es un porcentaje muy alto, en general se considera que tiene una evolución más benigna comparada con otro tipo de glomerulopatías.<sup>19</sup>

Glomeruloesclerosis focal y segmentaria (GEFS) Es el subtipo que más enfermedad crónica terminal produce a nivel mundial y su incidencia post trasplante renal esta entre el 17 y 55%<sup>20</sup> con recurrencias del 40 al 60% que puede aumentar

al 80% en pacientes cuyo injerto inicial falló debido a la GEFS recurrente, su recurrencia puede ser temprana en horas o días, promedio de inicio en los 1,5 meses post trasplante y en su mayoría ocurren durante los primeros 2 años, puede ser una condición grave llegando a producir proteinuria en rangos nefróticos.<sup>15</sup> La tasa de supervivencia del injerto a 5 años es del 52%, en comparación con el 83% en los casos no recurrentes.<sup>20</sup>

En los casos de GEFS de novo, en general se muestra una progresión más lenta, con una mayor supervivencia a largo plazo, 60 vs 33.3% de los que presentan GEFS recurrente.<sup>21</sup>

##### *Glomerulonefritis Membranosa (GNM)*

Su manifestación recurrente es un poco más insidiosa con un promedio de aparición a los 6.3 años, los casos de aparición temprana normalmente se explican por presencia de anticuerpos preexistentes y su incidencia es del 10-45%, con una incidencia acumulada del 31 % a los 10 años.

El fracaso del injerto renal en casos de GNM es de 11.7 por 100 personas/año, superior a la de 3.7 por 100 personas/año para la GNM recurrente.<sup>21</sup>

##### *Glomerulonefritis membrano proliferativa (GNMP)/Glomerulopatía C3 (G3C)*

La GNMP se clasifica como glomerulopatía por inmunocomplejos (GNIC) o mediada por el complemento, también conocida como glomerulopatía C3 (G3C), una enfermedad renal rara y progresiva causada por la desregulación de la vía alternativa del complemento.

La recurrencia de la GNMP tras el trasplante es del 20 al 45%, La DDD, un subtipo de la G3C (anteriormente GNMP tipo II), tiene una tasa de recurrencia tardía cercana al 100%. La mediana

de tiempo hasta la recurrencia de la GNMP oscila entre 1.1 y 28 meses, con algunas recurrencias incluso a los 9 días postrasplante y provoca el fracaso del injerto entre el 11 y el 77%.<sup>22</sup>

En nuestro estudio la recurrencia fue de 49 casos para un total de 29.5%, la GEFS se consolidó como la glomerulopatía predominante en un 47% de los casos, esto es similar a lo reportado en otros estudios, 30 a 50%, constituyéndose en un factor de riesgo para la presentación de rechazo agudo y pérdida de la función del injerto, la posibilidad de recurrencia en los trasplantes subsecuentes es mayor al 75% y además se conoce que la supervivencia del injerto es significativamente menor a 5 y 10 años cuando se presenta GEFS, cuando esta es recurrente puede desarrollarse en el período temprano post trasplante, y casi siempre se presenta en forma de síndrome nefrótico.

La GEFS es la forma más común de glomerulopatía de novo en algunas series canadienses, y generalmente se presenta de forma tardía, después de los 12 meses del trasplante renal, con cantidades variables de proteinuria hasta el rango de síndrome nefrótico y puede observarse hipertensión y disminución progresiva de la función del injerto.<sup>11</sup> En nuestro estudio, la GEFS es la forma más común de presentación entre las glomerulopatías de novo 51% (19/37), pero no la más común de acuerdo con el tipo de presentación, recurrente 42.8% (21/49) e indeterminada 47.5% (38/80), La diferencia con lo reportado en el estudio canadiense donde GEFS de novo es la más frecuente puede obedecer a diferencias étnicas, genéticas o poblacionales.

La clínica con la que se presenta la glomerulopatía en nuestra serie se correlaciona con lo reportado en la literatura mundial, las manifestaciones predominantes son, la proteinuria acompañada de alteración en la función renal en el 43% de los casos.

Otros trabajos han encontrado alrededor de un 33% de recurrencia en la glomerulonefritis por depósito de IgA (NigA), mientras que en nuestro estudio se presentó la glomerulonefritis por depósito de IgA (NIgA) en un 16.3%.<sup>23</sup> No obstante, la diferencia con las cifras reportadas mundialmente puede corresponder a factores como la distribución geográfica y el impacto racial de la enfermedad, la duración del seguimiento y los criterios utilizados para el diagnóstico.<sup>23</sup>

El reporte de la biopsia debe incluir la presencia o no, de cambios mesangio-proliferativos y depósitos de IgA, así como el informe médico debe consignar las manifestaciones clínicas tales como, hematuria microscópica y macroscópica persistente y proteinuria mayor de 1 g/día.

Nuestro estudio reporta un 98% de pacientes con predominio de proteinuria, alteración en la función renal o síndrome nefrótico. El impacto en la función renal de la recurrencia a corto plazo no es diferente a la de los controles sin recurrencia, con una supervivencia del injerto a 10 años del 86 al 90%.

El seguimiento de los pacientes que presentan proteinuria, hematuria o aumento en el nivel de creatinina sérica debe ser diferencial versus aquellos que no presentan estos hallazgos, teniendo en cuenta además que la proteinuria puede manifestarse con frecuencia como consecuencia de patologías crónicas del injerto secundarias a mecanismos inmunológicos y no inmunológicos.

La glomerulonefritis membranosa (GNM), es la principal causa de síndrome nefrótico en adultos, con progresión a enfermedad renal crónica ERC en 20 a 40%, con un riesgo de recurrencia del injerto del 10 al 30%; en estudios basados en biopsias por protocolo, la recurrencia es del 25 al 50%.<sup>5,24</sup> Es necesario tener presente que entre los criterios diagnósticos de GNM recurrente, están, la demostración de GNM en riñones

nativos por biopsia y además una biopsia renal post trasplante normal que descarte GNM del donante.<sup>5,24</sup>

La GNM de novo, que se define como una lesión que se desarrolla en el aloinjerto renal de un paciente que originalmente padeció otra enfermedad renal en el riñón nativo, se encuentra reportada en la literatura con una prevalencia del 2 al 9%.<sup>50</sup> De 1000 biopsias de injerto, se informaron 19 casos de glomerulonefritis membranosa GNM de novo en una gran serie francesa, mientras que la incidencia fue de 1.8% en otro estudio francés, lo que significa que el 2% de los receptores de trasplante renal pueden desarrollar GNM de novo.<sup>5</sup> En el Reino Unido, las GNM de novo se consideran la segunda causa más común de síndrome nefrótico después del trasplante de riñón. En nuestro estudio, 16.9 % de las glomerulopatías fueron GNM, siendo de novo en el 27% y recurrentes en el 10 % de los casos.<sup>5</sup>

La GEFS es la entidad que representa la mayor cantidad de pérdida de injertos renales reportada por la literatura mundial, resultados similares a los arrojados en este estudio. El impacto general de la glomerulopatía post trasplante en la supervivencia del injerto no es fácil de determinar, porque dicha enfermedad rara vez, es la única causa del fracaso del injerto, en la mayoría de los casos, el rechazo agudo, crónico o la toxicidad crónica del inhibidor de la calcineurina coexisten con la glomerulopatía posterior al trasplante, y las afecciones asociadas contribuyen a la glomerulosclerosis, fibrosis intersticial y atrofia tubular, con posterior pérdida del injerto.<sup>25,26</sup> La tasa de pérdida del injerto relacionada con la recurrencia varía según el tipo de glomerulopatía; por lo tanto, es importante determinar los diferentes tipos de enfermedades glomerulares que tienen incidencia en nuestra región, pues las tasas de pérdida del injerto entre los 5 y 10 años post trasplante son diferentes así, 20% en el caso de GEFS, 50% en las GNM y entre el 3 y 16% en la nefropatía por IgA.

Los pacientes trasplantados renales entonces no solamente siguen siendo vulnerables en sus condiciones de salud, su inmunosupresión derivada del evento del trasplante, su condición social y en muchos casos a los problemas de acceso a los sistemas de salud que vivimos en América Latina, están también sujetos a la posibilidad de presentar un rechazo del injerto, condición muy común en esta entidad y a la recurrencia o aparición de glomerulopatías que ponen en riesgo la vida útil del injerto, aceptando además que el trasplante puede mejorar su funcionalidad orgánica pero bien no curar la enfermedad de base. Esto debe generar conciencia en los organismos de salud y personal tratante para un mejor abordaje de la enfermedad.

### Limitaciones

Este análisis solo incluye pacientes trasplantados de la ciudad de Medellín, de solo uno de los tres centros existentes, no se obtuvieron otras variables de los receptores de trasplante ni se recolectó información sobre los otros pacientes con alteraciones en la función renal que no resultaron positivos para glomerulopatía.

Puede existir un sesgo en la selección de los pacientes con enfermedad renal crónica llevados a protocolo de trasplante cuya enfermedad de base sea una glomerulopatía, en relación con su clasificación y tiempo de seguimiento.

No se realizan biopsias de protocolo sino de los pacientes sintomáticos y se obtienen los datos de aquellos reportados como glomerulopatía, realizar biopsias de protocolo puede aumentar el diagnóstico y documentar aquellos pacientes con enfermedad asintomática o subclínica al momento de la biopsia.

El estudio histopatológico tuvo limitaciones relacionadas por {Lim, 2019 #1}el no uso de microscopía electrónica y en casos futuros, la revisión por dos patólogos entrenados pue-

de dar mayor precisión a los resultados que permitan disminuir la posible variabilidad del observador

El alto porcentaje de biopsias clasificadas como indeterminadas puede deberse a la falta de consenso en el enfoque clínico para el diagnóstico de una glomerulopatía versus una disfunción tardía del injerto, a la ausencia de datos previos tanto de diagnóstico específico como de una biopsia pretrasplante, lo que dificulta en estos casos definir o confirmar si se trata de un caso recurrente o de novo.

## CONCLUSIÓN

Este análisis determinó que la GEFS es la glomerulopatía más común, seguida por las primarias, la nefropatía por IgA y la GNM en pacientes con trasplante renal a cinco años.

## DECLARACIONES

### Agradecimientos

Departamento de patología de la Universidad de Antioquia.

### Financiación

Este trabajo fue financiado por la Universidad de Antioquia.

### Conflicto de intereses

Los autores declaran no tener conflicto de interés.

### Permisos

Fuente de elaboración propia, la figura 1 es original.

## REFERENCIAS

- Lim WH, Shingde M, Wong G. Recurrent and de novo Glomerulonephritis After Kidney Transplantation. *Front Immunol* 2019; 10. <https://doi.org/10.3389/fimmu.2019.01944>
- Jiang Sh, et al. Recurrent glomerulonephritis following renal transplantation and impact on graft survival. *BMC Nephrol* 2018; 19 (1): 344. doi: 10.1159/000519648.
- Cosio FG, Cattran DC. Recent advances in our understanding of recurrent primary glomerulonephritis after kidney transplantation. *Kidney Int* 2017; 91 (2): 304-314. doi: 10.1016/j.kint.2016.08.030. Epub 2016 Nov 10.
- Imperiali N, Mombelli C, Heredia A, Martinez, et al. Impacto de la glomerulopatía postrasplante en la sobrevida del injerto renal. *Nefrol Diál Trasplan* 2014; 34 (4): 7.
- Rodrigo E, Belmar L, Perez-Canga JL. Recurrence of Glomerular Diseases after Kidney Transplantation: What Do We Know New? *Nephron* 2025: 1–12 .
- Briganti EM, et al. Risk of renal allograft loss from recurrent glomerulonephritis. *N Engl J Med* 2002; 347 (2): 103-112. doi: 10.1056/NEJMoa013036
- Briggs JD, Jones E. Recurrence of glomerulonephritis following renal transplantation. *Nephrol Dial Transplant* 1999; 14 (3).
- Allen PJ, et al. Recurrent glomerulonephritis after kidney transplantation: risk factors and allograft outcomes. *Kidney Int* 2017; 92 (2): 461-469. doi: 10.1016/j.kint.2017.03.015.
- Marinovich S, et al, Registro Argentino de Diálisis Crónica SAN-INCUCAI 2013. 2014: Buenos Aires, Argentina. 2014.
- Wu K., et al., Poor Outcomes in Patients With Transplant Glomerulopathy Independent of Banff Categorization or Therapeutic Interventions. *Front Med (Lausanne)* 2022; 9: 889648. doi: 10.3389/fmed.2022.889648. eCollection 2022.
- Montero C, et al. Glomerular disease after renal transplantation: a multi-center surveillance biopsy study in a Latin American population. *J Nephrol* 2023; 36 (7): 2159-2162. doi: 10.1007/s40620-023-01712-x.
- Canas L, et al. Recurrent Glomerulonephritis in Renal Transplantation: Experience in Our Renal Transplantation Center. *Transplant Proc* 2015; 47 (8): 2354-6. doi: 10.1016/j.transproceed.2015.08.024
- García-Maset R, Segura de la Morenab BJ, Goicoechea J, Cebollada del Hoyo M, et al. Documento de información y consenso para la detección y manejo de la enfermedad renal crónica. *Rev Soc Esp Nefrol* 2023; 42 (3): 31. doi: 10.1016/j.nefro.2022.07.003.
- Kidney Disease: Improving Global Outcomes, C.K.D.W.G., KDIGO 2024 Clinical Practice Guideline for the Evaluation and Management of Chronic Kidney Disease. *Kidney Int* 2024; 105 (4S): S117-S314. doi: 10.1016/j.kint.2023.10.018.
- Puttarajappa CM, et al. KDOQI US Commentary on the 2020 KDIGO Clinical Practice Guideline on the Evaluation and Management of Candidates for Kidney Transplantation. *Am J Kidney Dis* 2021; 77 (6): 833-856. doi: 10.1053/j.ajkd.2020.11.017.
- Sethi S, et al. Mayo Clinic/Renal Pathology Society Consensus Report on Pathologic Classification, Diagnosis, and Reporting of GN. *J Am Soc Nephrol* 2016; 27 (5): 1278-1287. doi: 10.1681/ASN.2015060612.
- Salvadori MR, et al. Recurrence of primary glomerular diseases after kidney transplantation: Incidence, predictors, characteristics and treatment. *Transplantology* 2025; 6 (14). doi: 10.3390/transplantology6020014
- Alawieh R, Boonpheng B, Blosser CD. Recurrence of glomerulonephritis after kidney transplant. *Nephrol Dial Transplant* 2022; 37 (11): 2090-2092. doi: 10.1016/j.kint.2017.03.015
- Bednarova K, et al. A novel prognostic nomogram predicts premature failure of kidney allografts with IgA nephropathy recurrence. *Nephrol Dial Transplant* 2023; 38 (11): 2627-2636.

20. Kienzl-Wagner K, Waldegger S, Schneeberger S. Disease Recurrence-The Sword of Damocles in Kidney Transplantation for Primary Focal Segmental Glomerulosclerosis. *Front Immunol* 2019; 10: 1669. doi: 10.3389/fimmu.2019.01669
21. Kim DK, et al. Recurrent and De Novo Focal Segmental Glomerulosclerosis After Kidney Transplantation: Comparison of Clinical Features and Transplant Outcomes. *Transplant Proc* 2024; 56 (8): 1752-1756. doi: 10.1016/j.transproceed.2024.08.026.
22. Attieh RM, et al. Kidney transplant in patients with C3 glomerulopathy. *Clin Kidney J* 2025; 18 (5): sfaf134.
23. Uffing A, et al. Recurrence of IgA Nephropathy after Kidney Transplantation in Adults. *Clin J Am Soc Nephrol* 2021; 16 (8): 1247-1255. doi: 10.2215/CJN.00910121.
24. Rodriguez-Feria D, et al. Membranous Glomerulopathy After Autologous Hematopoietic Stem Cell Transplant in a Patient With Multiple Myeloma. *Kidney Int Rep* 2021. 6 (8): 2243-2245. doi: 10.1016/j.ekir.2021.05.033
25. Thorburn CA, et al. Focal Segmental Glomerulosclerosis (FSGS) Progressing to Collapsing Glomerulopathy in Renal Transplant Recipients With and Without COVID-19 Infection. *Transplant Proc* 2022; 54 (6): 1465-1470.
26. Zhu Y, et al. Focal Segmental Glomerulosclerosis Superimposed on Transplant Glomerulopathy: Implications for Graft Survival. *Am J Nephrol* 2021; 52 (10-11): 788-797. doi: 10.1159/000519648.

<https://doi.org/10.24245/patrl.v64id.11077>

## Adenocarcinoma prostático mínimo: la importancia de los criterios arquitecturales

### Minimal Prostatic adenocarcinoma: The importance of architectural criteria.

Adriana Rodríguez Gómez,<sup>1</sup> Lilia Puente Palacio,<sup>2</sup> Tania Pilar Álvarez Domínguez,<sup>3</sup> Jennifer Topacio Tapia Báez,<sup>4</sup> María Delia Pérez Montiel,<sup>5</sup> Cindy Chavira Macias,<sup>6</sup> Julián Arista Nasr<sup>7</sup>

#### Estimado Editor:

Uno de los casos de consulta frecuentes en el “Grupo de Telepatología prostática” iniciado en el año 2022 han sido las lesiones focales, constituidas por escasas glándulas neoplásicas (carcinomas mínimos, limitados). La mayoría se han enviado por la ausencia de cambios citológicos que se consideran necesarios para el diagnóstico de malignidad tales como nucleomegalia y nucléolos aparentes. Durante los cursos de patología prostática de este autor (JAN) tal duda también es común.

Esta breve comunicación se refiere a este problema y enfatiza la importancia de los criterios arquitecturales sobre los citológicos para el diagnóstico de carcinoma.

En el adenocarcinoma prostático limitado o mínimo con patrón de Gleason 3, la ausencia de atipia nuclear es un hallazgo bien documentado y no excepcional. El nucléolo prominente está ausente en aproximadamente 20–30% de los casos, y en otro 20–25% puede ser solo raro o poco conspicuo, lo que implica que hasta casi la mitad de los carcinomas mínimos pueden carecer de un criterio citológico confiable.<sup>1,2</sup> El nucléolo prominente está presente solo en 70–80% (ausente en 20–30%), el aumento nuclear leve en 60–75%, la hiper cromasia en 50–70% y la variación en el tamaño nuclear en 50–65%.<sup>3,4</sup>

En biopsias prostáticas con carcinoma limitado o focales (Gleason 3), los criterios arquitecturales son superiores a los citológicos.<sup>1–4</sup> El aspecto infiltrativo está presente en aproximadamente 90–95% de los casos, la disposición irregular de glándulas entre acinos benignos en

<sup>1</sup> Médica adscrita en Laboratorio PATHOX, Diagnóstico histopatológico.

<sup>2</sup> Médica adscrita en Centro Estatal de Cancerología del Estado de Veracruz.

<sup>3</sup> Médica adscrita en Centro Médico Naval, Secretaría de Marina, Ciudad de México.

<sup>4</sup> Médica adscrita en Hospital General de México Dr. Eduardo Liceaga, Ciudad de México.

<sup>5</sup> Médica adscrita en Instituto Nacional de Cancerología, Ciudad de México.

<sup>6</sup> Residente en Anatomía patológica, Instituto Nacional de Ciencias Médicas y Nutrición Salvador Zubirán, Ciudad de México.

<sup>7</sup> Médico adscrito al Departamento de Anatomía patológica, Instituto Nacional de Ciencias Médicas y Nutrición Salvador Zubirán, Ciudad de México.

#### ORCID

<https://orcid.org/0009-0009-8906-111X>

<https://orcid.org/0000-0002-9338-2284>

<https://orcid.org/0000-0002-4588-8897>

**Recibido:** marzo 2026

**Aceptado:** marzo 2026

#### Correspondencia

Cindy Chavira Macias

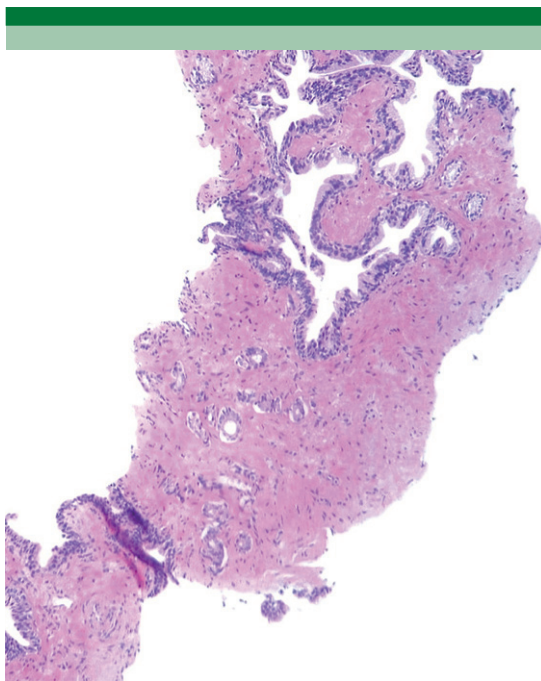
Chaviramaciascindy@gmail.com

#### Este artículo debe citarse como:

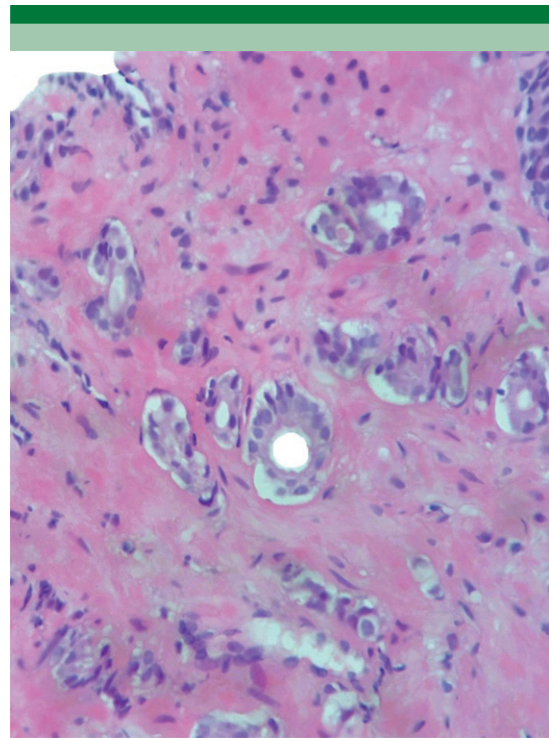
Rodríguez-Gómez A, Puente-Palacio L, Álvarez-Domínguez TP, Tapia-Báez JT, Pérez-Montiel MD, Chavira-Macias C, Arista-Nasr J. Adenocarcinoma prostático mínimo: la importancia de los criterios arquitecturales. *Patología Rev Latinoam* 2026; 64: e11077.

85-95%, y las glándulas pequeñas bien formadas pero aisladas en 80-90%, con variabilidad de tamaño y forma en 70-85%. (**Figuras 1 y 2**). La ausencia de capa basales es difícil de evaluar en cortes convencionales y debe ser confirmada por inmunohistoquímica siempre que sea posible. Se observa en 95-100% de los casos y es el criterio de mayor utilidad. **Figuras 3 y 4**

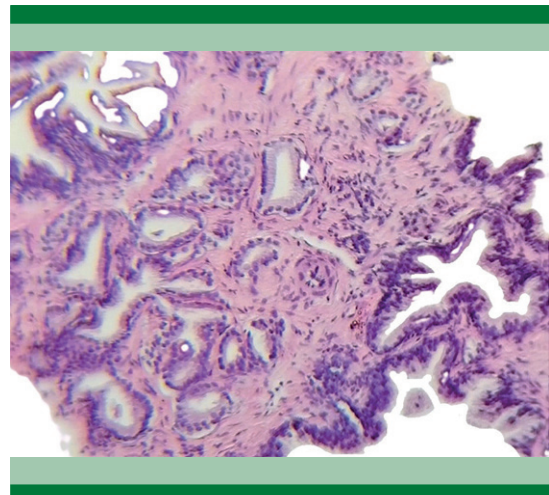
Lo anterior implica que la sensibilidad global de los criterios arquitecturales supera el 90%, mientras que la de los citológicos es de aproximadamente 60-75%, por lo que en lesiones mínimas el diagnóstico debe basarse fundamentalmente en la arquitectura infiltrativa, ya que la citología puede ser engañosamente benigna.



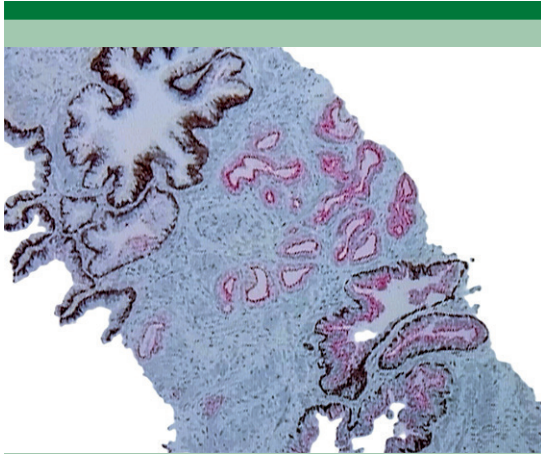
**Figura 1.** Carcinoma limitado o mínimo. Las glándulas neoplásicas se encuentran en un campo aislado y muestran una distribución irregular por su patrón infiltrante.



**Figura 2.** Las glándulas son pequeñas y muestran núcleos sin atipia. Algunos son hiper cromáticos.



**Figura 3.** Carcinoma limitado. Entre glándulas benignas de mayor tamaño hay glándulas neoplásicas de tamaño y forma variable sin atipia nuclear con disposición irregular. La afinidad tintorial citoplasmática es diferente al de las glándulas vecinas benignas.



**Figura 4.** El estudio inmunohistoquímico muestra ausencia de células basales.

## REFERENCIAS

1. Epstein JI. Diagnostic criteria of limited adenocarcinoma of the prostate on needle biopsy. *Hum Pathol* 1995; 26 (2): 223-229.
2. Leroy X, Aubert S, Villers A, et al. Minimal focus of adenocarcinoma on prostate biopsy: clinicopathological correlations. *J Clin Pathol* 2003; 56 (3): 230-232.
3. Kramer CE, Epstein JI. Nucleoli in low-grade prostate adenocarcinoma and adenosis. *Hum Pathol* 1993; 24 (6): 618-623.
4. Aydin H, Zhou M, Herawi M, Epstein JI. Number and location of nucleoli in diagnostically challenging prostate cancer cases. *Hum Pathol* 2005; 36 (11): 1172-1177.

<https://doi.org/10.24245/patrl.v64id.11061>

# Expresión aberrante de marcadores neuroendocrinos en una paciente con rhabdomiosarcoma alveolar sinonasal metastásico al estómago: una potencial falla diagnóstica

## Aberrant expression of neuroendocrine markers in a case of metastatic sinonasal alveolar rhabdomyosarcoma to the stomach, a potential diagnostic failure.

Stefany Vargas Arenas,<sup>1</sup> Santiago Patiño Arenas,<sup>2</sup> Eva Guadalupe López Pérez,<sup>3</sup> Ana Lirio Ramírez Ávila,<sup>4</sup> María de los Dolores Delgado Ochoa,<sup>4</sup> Carlos Serrano Bello<sup>4</sup>

### Resumen

**ANTECEDENTES:** El rhabdomiosarcoma alveolar es una neoplasia maligna de alto grado que aparece en tejidos blandos y afecta a la población de entre 20 y 40 años. Histológicamente muestra células primitivas redondas con crecimiento discohesivo, rodeadas de tabiques fibrosos hialinizados, vascularizados; a la inmunohistoquímica, positividad para marcadores musculoesqueléticos y presencia de las proteínas de fusión PAX3-FOXO1 o PAX7-FOXO1 en estudios moleculares; sin embargo, el correcto diagnóstico puede dificultarse por su similitud morfológica con otras neoplasias, como carcinomas neuroendocrinos o linfomas y por la posibilidad de los RMSA de expresar de forma aberrante marcadores epiteliales o neuroendocrinos a la inmunohistoquímica.

**CASO CLÍNICO:** Paciente femenina de 46 años, que inició con rhabdomiosarcoma alveolar sinonasal izquierdo, recibió tratamiento de quimioterapia y radioterapia mostrando respuesta clínica completa y estabilidad por 3 años; tiempo después consultó por hemorragia de vías digestivas altas, se realizó endoscopia con toma de biopsia la cual reportó carcinoma neuroendocrino, se inicia quimioterapia paliativa, fallece, se realiza autopsia, se identificó una gran lesión neoplásica adherida a la serosa del estómago donde se pudo documentar recidiva metastásica de rhabdomiosarcoma.

**CONCLUSIONES:** Existe una alta probabilidad de clasificación errónea del rhabdomiosarcoma alveolar en escenarios donde este exprese marcadores neuroendocrinos de forma aberrante, lo cual puede ser relativamente frecuente. La diseminación abdominal de un rhabdomiosarcoma alveolar originado en cabeza y cuello es muy poco frecuente, pudiendo crear confusión en sitios anatómicos donde los sarcomas no suelen presentarse, la ausencia del contexto clínico hace que la interpretación de la biopsia pueda depender casi exclusivamente del perfil inmunohistoquímico, teniendo en cuenta que la expresión de marcadores neuroendocrinos en la mayoría de los rhabdomiosarcoma alveolar no es positiva en más del 10% de las células neoplásicas.

**PALABRAS CLAVES:** Rhabdomiosarcoma alveolar; Células primitivas redondas; Carcinoma neuroendocrino; Metástasis; Inmunohistoquímica; Linfomas; Autopsia; Serosa; Estómago; Biopsia.

### Abstract

**BACKGROUND:** Alveolar rhabdomyosarcoma is a high-grade malignant neoplasm that appears in soft tissues and affects the population between 20 and 40 years of age. Histologically, it shows primitive round cells with discohesive growth, surrounded by hyalinized, vascularized fibrous septa; immunohistochemistry shows positivity for

<sup>1</sup> Residente de Anatomía patológica, Hospital Juárez de México.

<sup>2</sup> Programa de Medicina, Facultad de Ciencias de la Salud, Universidad Central del Valle, Tuluá, Colombia.

<sup>3</sup> Encargada del servicio de Anatomía patológica.

<sup>4</sup> Adscrito al servicio de Anatomía patológica. Hospital Juárez de México, Ciudad de México.

### ORCID

<https://orcid.org/0009-0002-0637-5682>

<https://orcid.org/0009-0003-5395-1571>

<https://orcid.org/0009-0003-9648-3472>

<https://orcid.org/0009-0003-0570-7152>

<https://orcid.org/0000-0002-7382-4655>

<https://orcid.org/0009-0002-4164-4446>

**Recibido:** marzo 2026

**Aceptado:** marzo 2026

### Correspondencia

Carlos Serrano Bello  
crls.serrbe@gmail.com

### Este artículo debe citarse como:

Vargas-Arenas S, Patiño-Arenas S, López-Pérez EG, Ramírez-Ávila AL, Delgado-Ochoa MD, Serrano-Bello C. Expresión aberrante de marcadores neuroendocrinos en una paciente con rhabdomiosarcoma alveolar sinonasal metastásico al estómago: una potencial falla diagnóstica. Patología Rev Latinoam 2026; 64: e11061.

musculoskeletal markers and the presence of PAX3-FOXO1 or PAX7-FOXO1 fusion proteins in molecular studies; however, correct diagnosis can be difficult due to its morphological similarity to other neoplasms, such as neuroendocrine carcinomas or lymphomas, and the possibility that RMSA cells may aberrantly express epithelial or neuroendocrine markers on immunohistochemistry.

**CLINICAL CASE:** A 46-year-old female patient presented with left sinonasal alveolar rhabdomyosarcoma, received chemotherapy and radiotherapy, showing a complete clinical response and stability for 3 years; Sometime later, the patient presented with upper gastrointestinal bleeding. An endoscopy with biopsy was performed, which revealed neuroendocrine carcinoma. Palliative chemotherapy was initiated, but the patient died. An autopsy was performed, identifying a large neoplastic lesion adherent to the serosa of the stomach, where metastatic recurrence of rhabdomyosarcoma was documented.

**CONCLUSIONS:** There is a high probability of misclassification of alveolar rhabdomyosarcoma in scenarios where it expresses neuroendocrine markers aberrantly, which may be relatively frequent. Abdominal dissemination of an alveolar rhabdomyosarcoma originating in the head and neck is very rare. This can lead to confusion in anatomical sites where sarcomas are not typically found. The absence of clinical context means that biopsy interpretation may depend almost exclusively on the immunohistochemical profile, considering that neuroendocrine marker expression in most alveolar rhabdomyosarcomas is not positive in more than 10% of the neoplastic cells.

**KEYWORDS:** Alveolar rhabdomyosarcoma; Primitive round cells; Neuroendocrine carcinoma; Metastasis; Immunohistochemistry; Lymphomas; Autopsy; Serosa; Stomach; Biopsy.

## ANTECEDENTES

El Rbdomiosarcoma alveolar (RMSA) es un tipo de sarcoma de tejidos blandos que representa aproximadamente el 30% de los diagnósticos de rbdomiosarcomas,<sup>1</sup> con mayor prevalencia en población pediátrica entre los 10 y 20 años sin una predilección racial, geográfica ni de sexo claramente reportada,<sup>2</sup> en la mayoría de los casos se presenta clínicamente como una masa de rápido crecimiento en las extremidades; así como en los senos paranasales, la región paraespinal y perineal con síntomas por efectos compresivos.<sup>3</sup>

Desde el punto de vista morfológico, el rbdomiosarcoma alveolar es una neoplasia conformada por células redondas de apariencia primitiva, que crecen discohesivamente, rodea-

das de tabiques fibrosos hialinizados altamente vascularizados que le otorgando su apariencia alveolar; adicionalmente es común la presencia de células gigantes con diferenciación rbdomio-blástica, la ausencia de dicho patrón anidado y de la discohesión celular constituye la variante sólida del RMSA.<sup>4</sup>

El rbdomiosarcoma alveolar se presenta como una neoplasia maligna de alto grado más agresivo que el rbdomiosarcoma embrionario (subtipo más frecuente de rbdomiosarcoma),<sup>5</sup> posee las proteínas de fusión PAX3-FOXO1 o PAX7-FOXO1 asociadas a un pronóstico muy pobre, tasa de sobrevivida a 5 años <30%<sup>6</sup> y metástasis al momento del diagnóstico hasta en un 20% de los casos siendo el pulmón, hígado y el cerebro las localizaciones más frecuentes de su

diseminación.<sup>7</sup> En México, la información epidemiológica sobre el Rbdomiosarcoma alveolar es limitada, deriva principalmente de reportes y series de casos institucionales o de centros oncológicos. En la serie de 31 pacientes sobre el Rbdomiosarcoma realizada en el Instituto Nacional de Pediatría, fue del subtipo histológico más frecuente (48.3% de los casos) y considerado como factor de mal pronóstico; la mayoría de estos pacientes se encontraban en estadios avanzados al momento del diagnóstico, 48.3% en estadio III y 32.2% estadio IV; adicionalmente, 38.7% de los pacientes presentaban metástasis regional o a distancia siendo los sitios reportados en orden de frecuencia pulmón, hueso, sistema nervioso central; médula ósea y, 16.1% de los pacientes presentaron metástasis múltiples.<sup>8</sup>

El diagnóstico de rbdmiosarcoma alveolar se suele realizar a través de sus hallazgos morfológicos y positividad para marcadores inmunohistoquímicos de músculo esquelético como desmina, Miogenina y Myo D1. En la literatura se ha reportado que estas neoplasias pueden tener expresión aberrante de marcadores neuroendocrinos y epiteliales como la sinaptofisina y cromogranina e inclusive INMS-1, lo cual dificultan seriamente su correcto diagnóstico y puede ser una potencial falla en diagnóstico sobre todo en aquellos casos donde la presentación de RMSA es poco frecuente.<sup>9-10</sup>

## CASO CLÍNICO

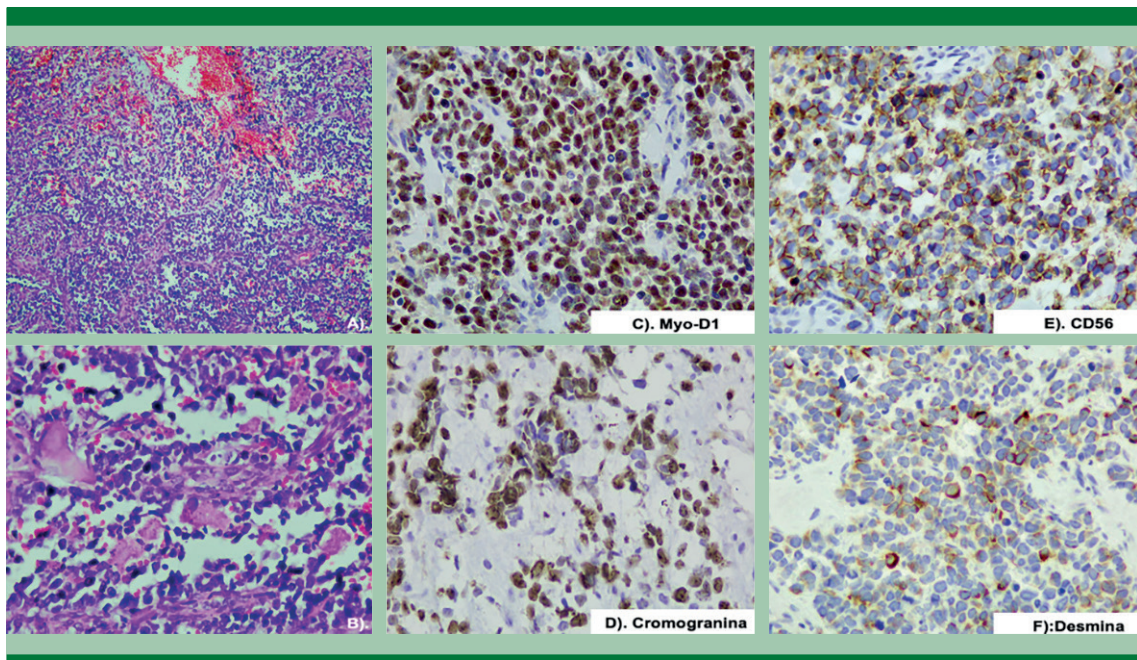
Paciente femenina de 46 años, inició cuadro clínico presentando epifora en ojo izquierdo, con posterior obstrucción nasal, epistaxis y presencia de conglomerados ganglionares en cuello izquierdo 7 x 7 cm., se evidenció una lesión de bordes irregulares que comprometería paredes del seno maxilar, septum nasal, lámina papirácea y piso de la órbita del lado izquierdo.

Se realizó biopsia con diagnóstico de rbdmiosarcoma alveolar sinonasal izquierdo con perfil

por inmunohistoquímica (IHQ): MyoD1 positivo nuclear difuso; Desmina, CD56 y Cromogranina positivos (**Figura 1**); S100 positivo en células aisladas, P63 y P40 marcación nuclear débil, Ki67: 50%; CKAE1/3, CK7, SOX10, HMB45, Calretinal, CD99, sinaptofisina y FLI-1 negativos, el cual fue tratado con 6 ciclos de Doxorubicina y Ciclofosfamida + Dactinomicina, 30 sesiones de radioterapia con respuesta clínica completa.

Tres años después presentó emesis, dolor abdominal, melena y pérdida de 12 kilogramos de peso, se realizó endoscopia de vías digestivas altas con toma biopsia de una lesión dependiente del cuerpo gástrico Bormann IV; el informe anatomopatológico concluye como diagnóstico carcinoma neuroendocrino de células pequeñas, IHQ: Cromogranina (Cg): positiva, Sinaptofisina: Negativo, CD56: positivo intenso, Citokeratina CKAE1/3: Negativo, CD45: Negativo, Ki67%: 80% (**Figura 2**). Se inició quimioterapia paliativa Carboplatino y Etopósido 3 ciclos, con empeoramiento de su condición clínica, falleciendo al día 21 de hospitalización.

Se realizó estudio de necropsia donde se observó un tumor en la cavidad abdominal de 17 x 12 x 2 cm, comprometiendo estómago, vesícula biliar, páncreas, duodeno y riñón izquierdo, de color blanco café, al corte superficie interna lisa, homogénea, blanca, de consistencia ahulada. A la inspección microscópica de dicha lesión se observa proliferación de células neoplásicas con diferenciación rbdmioblástica, estroma hialinizado y patrón de crecimiento pseudoalveolar, compromiso panmural del estómago, tejidos peripancreáticos, íntima, media de la aorta abdominal; adicionalmente infiltración vascular en tráquea, ganglios peritraqueales y médula ósea (**Figura 3**); IHQ: Miogenina positivo 10%, Desmina Positiva intensa 80% y INMS1 positivo 10% (**Figura 4**). Finalmente, se pudo concluir que el tumor abdominal correspondía a una metástasis del rbdmiosarcoma sinonasal.



**Figura 1. Rbdomiosarcoma alveolar sinonasal izquierdo primario. A y B:** Se observa proliferación de células pequeñas, núcleos redondos y escaso citoplasma, con un patrón de crecimiento en nidos separados por tabiques fibrosos. H&E. **C:** Positividad nuclear difusa para Myo-D1. **D:** Positividad citoplasmática granular para cromogranina. **E:** Positividad en membrana para CD56. **F:** Positividad citoplasmática para Desmina.

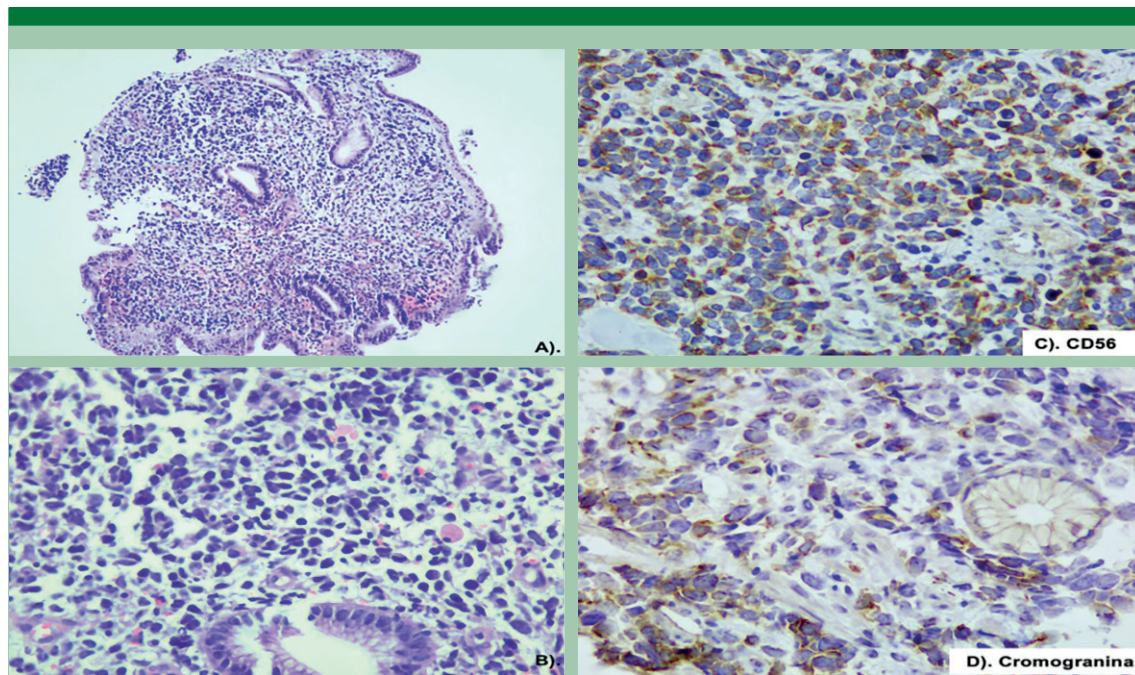
## DISCUSIÓN

Informamos el caso de una paciente diagnosticada inicialmente con rbdomiosarcoma alveolar sinonasal con aparente remisión completa luego de 1 año de tratamiento y estabilidad durante 33 meses de seguimiento por oncología. Presentó una recidiva metastásica a la cavidad abdominal que es un sitio muy poco frecuente y que se diagnosticó de forma errónea como carcinoma neuroendocrino de estómago por la expresión aberrante de marcadores de diferenciación neuroendocrina en la inmunohistoquímica.

El Rbdomiosarcoma alveolar comúnmente expresa en inmunohistoquímica, desmina, diferentes isoformas de actina tanto de músculo liso y esquelético; Myo-D1 y Miogenina, siendo estos dos últimos reguladores de la transcripción de

proteínas altamente sensibles y específicos de la diferenciación rbdomioblástica.<sup>8-11</sup>

La expresión aberrante se define como la expresión de un antígeno inesperado en una línea celular que no altera su biología final, resultado de un fenómeno en el que las células tumorales pierden o ganan proteínas, remodelando su matriz extracelular y permitiendo su diferenciación o migración<sup>9</sup>. Uno de los primeros reportes de la expresión aberrante de marcadores neuroendocrinos en rbdomiosarcoma alveolar fue en 2008 por Bahrami et al; en un estudio de cohorte de 44 casos de rbdomiosarcoma alveolar como un evento relativamente frecuente donde 16 casos (43%) expresaron al menos un marcador neuroendocrino como sinaptofisina, CD56 y cromogranina A.<sup>8</sup> **Cuadro 1**

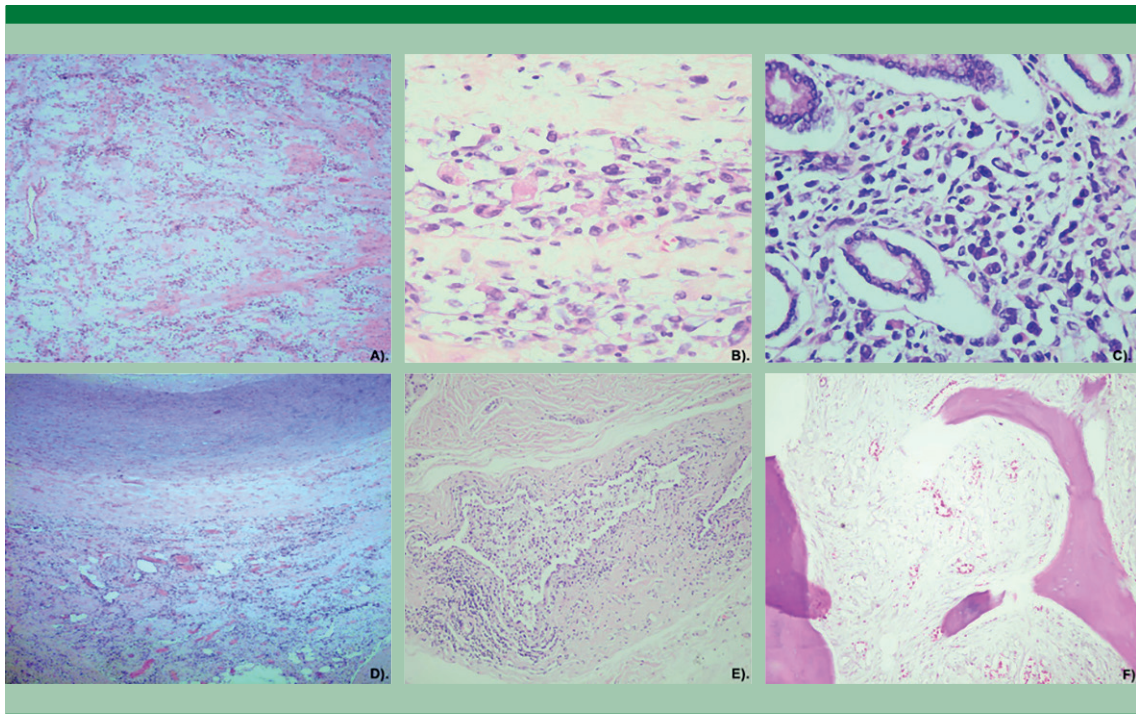


**Figura 2. Biopsia de mucosa gástrica.** **A:** Neoplasia difusa que infiltra la mucosa gástrica y reemplaza las glándulas. H&E. **B:** A mayor aumento, se observa proliferación de células discohesivas de pequeño a mediano tamaño; con citoplasma escaso, núcleos hiper cromáticos e irregulares, así como células ocasionales con abundante citoplasma eosinófilo y núcleos hacia la periferia. **C:** CD56, positivo difuso membranoso en células neoplásicas. **D:** Cromogranina, positivo granular citoplasmático en células neoplásicas.

La sinaptofisina y la cromogranina A comúnmente se consideran marcadores restringidos a células neurales y neuroendocrinas, la positividad de sinaptofisina se considera como evidencia de un tumor neuroectodérmico, su expresión aberrante es extremadamente rara; a diferencia de la cromogranina A para la cual se ha reportado minoritariamente en células atípicas de Rbdomiosarcoma alveolar.<sup>8-12</sup> Aunque CD56 se ha considerado un marcador de pobre diferenciación neuroendocrina; se ha enfatizado en su poca especificidad, particularmente cuando se realiza de forma aislada ya que puede ser positivo en varios tipos de neoplasias de células pequeñas y redondas incluyéndose varios tipos de sarcomas como el Rbdomiosarcoma alveolar.<sup>13,14</sup>

Adicionalmente, las expresiones aberrantes pueden dificultar el correcto diagnóstico histopatológico de Rbdomiosarcoma alveolar en sitios anatómicos donde neoplasias epiteliales y neuroendocrinas son más frecuentes que los sarcomas; por tanto, dicha consideración diagnóstica puede ser no percibida por los patólogos, omitiendo la realización de inmunomarcadores como Myo-D1 o Miogenina.<sup>8</sup> En el presente caso se desconocía el antecedente de rbdmiosarcoma alveolar sinonasal izquierdo al examinar la biopsia de mucosa gástrica.

El rbdmiosarcoma alveolar se presenta generalmente como una neoplasia agresiva con muy mal pronóstico, baja tasa de supervivencia a los 5 años y alta tasa de recidiva postratamiento; las



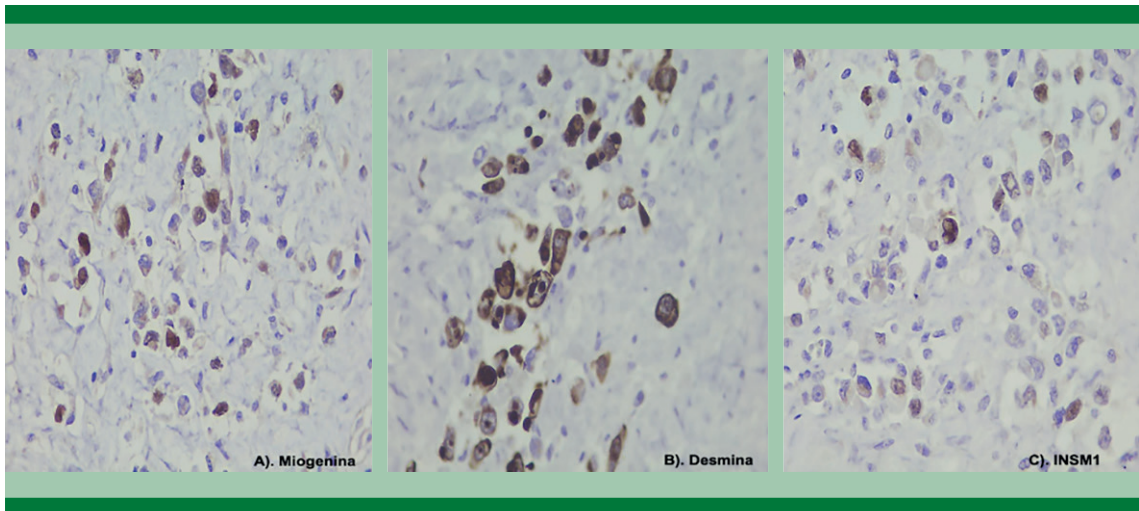
**Figura 3. Microfotografías autopsia de la paciente.** **A:** Tumor de la serosa gástrica, neoplasia compuesta por células con características rabdomioblásticas creciendo en un estroma hialinizado con patrón pseudoalveolar. **B y C:** Estómago, infiltración panmural por neoplasia de células con diferenciación rabdomioblástica, separadas por tractos fibrosos con aspecto pseudoalveolar; algunas células con citoplasma escaso, discohesivas, entremezcladas con infiltrado inflamatorio crónico, reemplazando las glándulas gástricas y apariencia de bandas de contracción en la capa muscular. **D:** Aorta abdominal, infiltración neoplásica de características similares a A-C en túnica media y adventicia. **E:** Vaso sanguíneo en tráquea, presencia de células atípicas en su luz. **F:** Médula ósea, fibrosis y aplasia medular con presencia de células atípicas.

complicaciones metastásicas suelen ocurrir por vía hematogena a órganos altamente vascularizados como el hígado, cerebro o los pulmones<sup>7</sup>. Las metástasis abdominales halladas en este caso son excepcionales y pueden confundirse con otras neoplasias indiferenciadas o de células pequeñas, como carcinoma neuroendocrino, linfomas o carcinomas poco diferenciados, sobre todo si no se cuenta con el diagnóstico previo.

Un reporte de caso y revisión de literatura realizado por Zhan et al. 2022 reportaron solo 5 casos de Rbdomiosarcoma alveolar en niños entre los 14 meses y 13 años como masa retroperitoneal de los cuales un único caso presentaba

invasión local a la túnica adventicia de la aorta abdominal, uno a canal espinal y un caso con compromiso a espacio pleural<sup>15</sup>. Es importante destacar que el compromiso del estómago tanto como sitio primario como de metástasis para rbdomiosarcoma alveolar son extremadamente raros,<sup>16,17</sup> las metástasis aisladas de la médula ósea en recidiva sin evidencia del foco primario suelen ser poco frecuente, su afectación está asociada comúnmente a un pobre pronóstico y en contexto de múltiples focos metastásicos.<sup>7-18</sup>

Únicamente el rbdomiosarcoma alveolar y el rbdomiosarcoma embrionario tienen la capacidad de invadir los ganglios linfáticos dentro del



**Figura 4. Confirmación por inmunohistoquímica de RMSA:** Patrón sugestivo por **A:** Miogenina positiva focal menor al 10%. **B:** Desmina positiva citoplasmático difuso. **C:** INSM1, marcador de diferenciación neuroendocrina positivo en menos del 10% de células neoplásicas.

**Cuadro 1.** Expresión de marcadores neuroendocrinos reportada en Rbdomiosarcomas Alveolares. Obtenido y editado de Bahrami A et al. Aberrant expression of epithelial and neuroendocrine markers in alveolar rhabdomyosarcoma. Mod Pathol. 2008;21:795–806

Score	Cromogranina A	Sinaptofisina	CD56
Negativo	28	25	1
Positivo <5%	5	8	0
Positivo 5-25%	3	3	1
Positivo 26-50%	0	0	4
Positivo difuso >51%	0	1	25
<b>Total</b>	8/36 (22%)	12/37 (32%)	30/31 (97%)

grupo de los rbdmiosarcomas, la invasión a los ganglios linfáticos regionales por rbdmiosarcoma alveolar suele ser frecuente en el momento del diagnóstico (hasta en un 78% de los casos), comprometiendo la cadena ganglionar cervical principalmente cuando el sitio primario es la cavidad nasal o senos paranasales como en este caso.<sup>19</sup>

Se enfatiza la realización de pruebas moleculares como: Reacción en Cadena de la Polimerasa con Transcripción Inversa (PCR-RT) e Hibridación fluorescente in situ (FISH) para la detección de

las proteínas de fusión PAX1 y PAX7 para el diagnóstico certero; sin embargo, en este caso la confirmación del diagnóstico posmortem de la recidiva metastásica de rbdmiosarcoma alveolar se realizó mediante las características histológicas e IHQ.

**CONCLUSIÓN**

Existe una alta probabilidad de clasificación errónea del rbdmiosarcoma alveolar en escenarios donde este exprese marcadores neuroendocrinos de forma aberrante, lo cual puede ser relativa-

mente frecuente. La diseminación abdominal de un rhabdiosarcoma alveolar originado en cabeza y cuello es muy poco frecuente, pudiendo crear confusión en sitios anatómicos donde los sarcomas no suelen presentarse, la ausencia del contexto clínico hace que la interpretación de la biopsia pueda depender casi exclusivamente del perfil inmunohistoquímico, teniendo en cuenta que la expresión de marcadores neuroendocrinos en la mayoría de los rhabdiosarcoma alveolar no es positiva en más del 10% de las células neoplásicas. El diagnóstico de tumores neuroendocrinos se realiza con la positividad IHQ de al menos 2 marcadores específicos como cromogranina, sinaptofisina e INMS1; CD56 no es un marcador neuroendocrino específico, puede ser positivo en neoplasias de otras estirpe y por sí solo, no permite el diagnóstico de una neoplasia neuroendocrina; las pruebas moleculares, cobran una mayor importancia para los diagnósticos definitivo, y resaltar además que la relación con los médicos clínicos tratantes y patólogos es fundamental para evitar errores diagnósticos.

## DECLARACIONES

### Conflicto de interés

Los autores declaran no tener conflicto de interés.

### Financiamiento

Los autores no tienen relación comercial o financiera con algún patrocinador.

### Uso de IA

Los autores no recurrieron a la inteligencia artificial para la elaboración del artículo.

### Contribución de los autores

SVA: Descripción del caso, realizó la autopsia, revisión de la inmunohistoquímica; SPA: Revisión de la redacción y edición del artículo. EGLP: Coordinación del seguimiento del caso durante tres años; ALRA: diagnóstico primario de cabeza y cuello y revisión de la inmunohistoquímica; MDDO: Estructura del artículo para publicación; CSB: Análisis del caso, coordinó la autopsia y la revisión de la inmunohistoquímica.

### Consentimiento informado

Se obtuvo consentimiento informado por escrito de la paciente para la publicación del presente caso clínico.

### Referencias clave

- Figueroa-Carbajal J de J, Cárdenas-Cardós R, Rivera-Luna R, Castellanos-Toledo A. Rhabdiosarcoma, experiencia de siete años en el Instituto Nacional de Pediatría. *GAMO* 2010; (9): 198-207 [https://www.gamo-smeo.com/previous/archivos/2010/GAMO\\_V9\\_No5-2010.pdf](https://www.gamo-smeo.com/previous/archivos/2010/GAMO_V9_No5-2010.pdf)
- Bahrami A, Gown AM, Baird GS, Hicks MJ, Folpe AL. Aberrant expression of epithelial and neuroendocrine markers in alveolar rhabdomyosarcoma: a potentially serious diagnostic pitfall. *Modern Pathology* 2008; 21 (7): 795-806. DOI: 10.1038/modpathol.2008.86
- Palencia-Palacios M, Romero-Rojas AE, Parra-Medina R, López-Correa P, Palencia-Palacios M, et al. Rhabdiosarcoma alveolar con expresión aberrante de biomarcadores epiteliales y neuroendocrinos. *Gaceta Mex Oncol* 2023; 22 (1665-9201): 74-9. DOI: [10.24875/j.gamo.22000104](https://doi.org/10.24875/j.gamo.22000104)
- Folpe AL. MyoD1 and Myogenin Expression in Human-Neoplasia: a review and update. *Adv Anat Pathol* 2002; 9: 198-203. DOI: 10.1097/00125480-200205000-00003

### Permisos

Todas las Figuras y Cuadros son originales.

## REFERENCIAS

1. Charytonowicz E, Cordon-Cardo C, Matushansky I, Ziman M. Alveolar rhabdomyosarcoma: is the cell of origin mesenchymal stem cell? *Cancer Lett* 2009; 279 (2): 126-36. DOI: 10.1016/j.canlet.2008.09.039
2. Newton WA Jr, Soule EH, Hamoudi AB, et al. , Histopathology of childhood sarcomas, Intergroup Rhabdomyosarcoma Studies I and II: clinicopathologic correlation. *J Clin Oncol* 1988; 6 (1): 67-75. DOI: 10.1200/JCO.1988.6.1.67
3. Agaram NP. Evolving classification of rhabdomyosarcoma. *Histopathology* 2021; 80 (1): 98-108. DOI: 10.1111/his.14449
4. Tsokos M, Webber BL, Parham DM, et al. , Rhabdomyosarcoma. A new classification scheme related to prognosis. *Arch Pathol Lab Med* 1992; 116 (8): 847-55.
5. Alaggio R, Zhang L, Sung YS, et al. , A Molecular Study of Pediatric Spindle and Sclerosing Rhabdomyosarcoma: Identification of Novel and Recurrent VGLL2-related Fusions in Infantile Cases. *Am J Surg Pathol* 2016; 40 (2): 224-35. DOI: 10.1097/PAS.0000000000000538
6. Amer KM, Thomson JE, Congiusta D, Dobitsch A, et al. Epidemiology, Incidence, and Survival of Rhabdomyosarcoma Subtypes: SEER and ICES Database Analysis. *J Orthop Res* 2019; 37: 2226-2230. DOI: 10.1002/jor.24387

7. Huang D, Watal P, Drehner D, et al. Rhabdomyosarcoma With Diffuse Bone Marrow Metastases. *Cureus* 2022; 14 (2): e21863. DOI: 10.7759/cureus.21863
8. Figueroa-Carbajal J de J, Cárdenas-Cardós R, Rivera-Luna R, Castellanos-Toledo A. Rbdomiosarcoma, experiencia de siete años en el Instituto Nacional de Pediatría. *GAMO* 2010; (9): 198-207 [https://www.gamo-smeo.com/previ-ous/archivos/2010/GAMO\\_V9\\_No5-2010.pdf](https://www.gamo-smeo.com/previ-ous/archivos/2010/GAMO_V9_No5-2010.pdf)
9. Bahrami A, Gown AM, Baird GS, Hicks MJ, Folpe AL. Aberrant expression of epithelial and neuroendocrine markers in alveolar rhabdomyosarcoma: a potentially serious diagnostic pitfall. *Modern Pathology* 2008; 21 (7): 795-806. DOI: 10.1038/modpathol.2008.86
10. Palencia-Palacios M, Romero-Rojas AE, Parra-Medina R, López-Correa P, Palencia-Palacios M, et al. Rbdomiosarcoma alveolar con expresión aberrante de biomarcadores epiteliales y neuroendocrinos. *Gaceta Mex Oncol* 2023; 22 (1665-9201): 74-9. DOI.org/10.24875/j.gamo.22000104 I:
11. Folpe AL. MyoD1 and Myogenin Expression in Human-Neoplasia: a review and update. *Adv Anat Pathol* 2002; 9: 198-203. DOI: 10.1097/00125480-200205000-00003
12. Lloyd RV. Practical markers used in the diagnosis of neuroendocrine tumors. *Endocr Pathol* 2003; 14: 293-301. DOI: 10.1385/ep:14:4:293
13. Miettinen M, Cupo W. Neural cell adhesion molecule distribution in soft tissue tumors. *Hum Pathol* 1993; 24: 62-66. DOI: 10.1016/0046-8177(93)90064-n
14. Garcia-Porrero G, Wood F, Faria S, Kelly PJ, McCluggage WG. "Aberrant" expression of skeletal muscle markers in neuroendocrine carcinomas: a significant diagnostic pitfall. *Virchows Archiv* 2024; 4; 485 (4): 625-9. DOI:10.1007/s00428-024-03838-0
15. Zhang Y, Huang W, Li L, Qiu Y, et al. Retroperitoneal alveolar rhabdomyosarcoma intruding into spinal canal: A case report and literature review. *Front Med* 2022; 9. DOI: 10.3389/fmed.2022.1019964
16. Zhang X, Yue Z and Yang S. Primary alveolar rhabdomyosarcoma in the stomach of an adult: A case report. *Oncol Lett* 2023; 25: 181. DOI: 10.3892/ol.2023.13767
17. Fujie M, Yamamoto M, Taguchi K, Iwanaga A, et al. Gastric carcinosarcoma with rhabdomyosarcomatous differentiation: A case report and review. *Surg Case Rep* 2016; 2: 522016. DOI: 10.1186/s40792-016-0176-z
18. Shapeero LG, Couanet D, Vanel D, et al. Bone metastases as the presenting manifestation of rhabdomyosarcoma in childhood. *Skeletal Radiol* 1993; 22: 433-8. DOI: 10.1007/BF00538446
19. Lester, Jo VY, Abbas Agaimy, Llombart-Bosch A, et al. Sinonasal Tract Alveolar Rhabdomyosarcoma in Adults: A Clinicopathologic and Immunophenotypic Study of Fifty-Two Cases with Emphasis on Epithelial Immunoreactivity. *Head Neck Pathol* 2017; 12 (2): 181-92. DOI: 10.1007/s12105-017-0851-9

<https://doi.org/10.24245/patrl.v64id.11049>

## Patólogos que presentaron y aprobaron el examen del Consejo Mexicano de Médicos Anatomopatólogos en febrero de 2026

### Primeros lugares aprobados en Anatomopatología\*

1° Núñez Ramírez Alexis Salvador

2° Hurtado Hernández Manuel Alejandro

3° García Romero Beatriz Lorena

4° Ramos Marrero Hayde Sarahi

5° Vázquez Alvarado Jeshua

- Pérez Saucedo José Eduardo
- Martínez Herrera Verónica
- Pimentel Rosales Mariza Lizbeth

6° Chao Herrera Abril Estefanía

- Sánchez Armendáriz Melannie Arianna
- Choreno García Omar
- Quevedo Antillón Carlos Armando

7° Téllez González Adrián

- González Ruiz Victor Gerardo
- Arzate Valle Ana Jessica
- Colin Lugo Luis Mario

8° Galindo García Tania Alejandra

- Ortiz López Margarita Guadalupe
- Martínez Luna Brenda
- Montijo Fernández Nohemi Lorena

9° Vargas Meza Jorge Alberto

- Meza Gómez Luis Ángel
- Ortiz Rodríguez Néstor Javier
- Latorre Rodríguez Karen Rocío
- Campos Pérez Elihu
- Larios Orozco Emiliano

10° Eligio Carbajal Jorge Adrián

- Escobedo Moreno Abraham
- Ibarra Ramírez Grecia
- Gómez Tristán Christian Alexis
- Moctezuma Picazo Alan Jair

(\* Los primeros lugares corresponden a los sustentantes que obtuvieron calificaciones similares.

### Sustentantes totales aprobados en Anatomopatología

1. Acosta Acevedo Mitzi Ixchel

2. Aguilar Vargas Alejandra Elizabeth
3. Alcántara Corchado Diana Esmeralda
4. Álvarez Pérez Jesús Eduardo
5. Andrade Pérez David
6. Aranda Heredia Alberto
7. Arias Hernández Martin Adolfo
8. Arias Ruiz Luis Felipe
9. Arzate Valle Ana Jessica
10. Astorga Francisco Alvarado
11. Barrientos Jiménez Alba Gabriela
12. Bautista Escutia Abril
13. Burgos Rosales Norberto
14. Campos Pérez Elihu
15. Cantú Perches Gustavo Arnulfo
16. Caro Álvarez Keila Janik
17. Carrillo Alcantar Cinthia Samantha
18. Castaneda Medina Anaelia
19. Castrejón Rosales Raúl
20. Castro Hernández Roberto
21. Castro López Elizabeth Victoria
22. Cerecedo Hernández Victor Valentín
23. Chacón Ugarte Rogelio Ismael
24. Chan Jiménez Judith Rubí
25. Chao Herrera Abril Estefanía
26. Chávez Barajas María José
27. Chávez Zarate Alex Emmanuel
28. Choreno García Omar
29. Colin Lugo Luis Mario
30. Constanza Eliet Chacon Lozano
31. Corona Rivera Kevin Hugo
32. Cuervo Pérez Luis Eduardo
33. De Lira Trinidad Abraham Uribel
34. Duran Ruvalcaba Pedro Adolfo
35. Eligio Carbajal Jorge Adrián
36. Escobedo Moreno Abraham
37. Fernández Moreno Andrea
38. Fregoso Rocha Alejandro
39. Fuentes Valenzuela Martin Eduardo
40. Galindo García Tania Alejandra
41. Gallegos Corona Marco Alonso
42. García Romero Beatriz Lorena
43. Gómez Tristán Christian Alexis
44. González Adame Manuel Alejandro
45. González García Paulina
46. González Luna Santos
47. González Ruiz Victor Gerardo
48. Grosso Martínez Paula Romina
49. Gutiérrez Rueda Sergio Augusto
50. Guzmán Nájera Enrique
51. Hernández Ávila Martha Gabriela
52. Hernández Cifuentes Adrián Erasmo
53. Hernández De La Cruz Itzel
54. Hernández Padilla Jessica Elizabeth
55. Hurtado Cárdenas Ricardo Alan
56. Hurtado Hernández Manuel Alejandro
57. Ibarra Ramírez Grecia
58. Jaimes Lizcano Anderson Esneider
59. Larios Orozco Emiliano
60. Latorre Rodríguez Karen Rocío
61. Leyva González Cesar Adrián
62. Lira Portilla Agustín Wolstano
63. Lozano Santos Brenda Selene
64. Lozano Torres Ricardo
65. Mandujano Velasco José Cristóbal
66. Manola Aguilar Luis Enrique
67. Marín Contreras Jesús Uriel
68. Martínez Herrera Verónica
69. Martínez Luna Brenda
70. Martínez Ortiz María Guadalupe
71. Mendoza Acosta Roberto
72. Meza Gómez Luis Ángel
73. Mireles Delgado Raúl
74. Moctezuma Picazo Alan Jair
75. Montano Hernández Jesús
76. Montijo Fernández Nohemi Lorena
77. Morón López Claudia Jhire
78. Muñoz Aguirre Gustavo
79. Núñez Ramírez Alexis Salvador
80. Ortiz Chávez William Alberto
81. Ortiz López Margarita Guadalupe
82. Ortiz Rodríguez Néstor Javier
83. Osobampo Lozano Juan Manuel
84. Palomo Rodríguez Daniela Michelle
85. Pérez Cesar Cesar
86. Pérez Saucedo José Eduardo
87. Pimentel Rosales Mariza Lizbeth
88. Plazola Valle Citlalli X mell
89. Quevedo Antillón Carlos Armando
90. Ramírez Sánchez Juan Manuel
91. Ramos Marrero Hayde Sarahi

92. Ramos Martínez Luis Fernando
93. Robles Maldonado Ilse
94. Rochin Pérez Angelina
95. Rodríguez Mota Sofía
96. Sáenz Carmona Janeth Roxana
97. Sánchez Armendáriz Melannie Arianna
98. Sánchez Romero Karen Pamela
99. Santana Hernández Paola Monserrat
100. Santiago Cuevas Lucía Asunción
101. Santos Vela Eugenio
102. Sara Fuentes Diego Fernando
103. Simón Hernández Diana
104. Soto Zavala Marvin
105. Suarez Floresdavinia
106. Téllez González Adrián
107. Ulibarri Hernández Emmanuel Alejandro

108. Vargas Meza Jorge Alberto
109. Vázquez Alvarado Jeshua
110. Villalba Velázquez Ander Ivan
111. Zarco Ávila Karla
112. Zavala Flores Tlacnelili

#### **Sustentantes aprobados de Neuropatología**

Mónica Nayeli Madrazo Moya  
Alba Monserrat Quiñones González

#### **Sustentantes aprobados de Patología Pediátrica**

Espino Larralde Miriam  
Pedroza Díaz Pablo Javier  
Segura Solís Emma

<https://doi.org/10.24245/patrl.v64id.10823>

# Utilidad diagnóstica de la telepatología en lesiones ductales prostáticas y su diagnóstico diferencial

## Diagnostic utility of telepathology in prostatic ductal lesions and their differential diagnosis.

Cindy Chavira Macias,<sup>1</sup> Leticia Bornstein Quevedo,<sup>2</sup> Julian Arista Nasr<sup>3</sup>

### Resumen

**OBJETIVO:** Evaluar la utilidad diagnóstica de la telepatología en el reconocimiento y diagnóstico diferencial de lesiones ductales prostáticas, correlacionando los hallazgos morfológicos con criterios histológicos e inmunohistoquímicos establecidos.

**MATERIALES Y METODOS:** Se analizaron 164 casos de patología prostática intercambiados entre 2022 y 2025 por el Grupo de telepatología Prostática de México. De éstos, 17 (10.3%) correspondieron a lesiones ductales. Las imágenes se evaluaron colaborativamente y clasificaron según los patrones arquitecturales, citológicos y de marcadores inmunohistoquímicos (p63, CK34βE12 y AMACR).

**RESULTADOS:** Los diagnósticos incluyeron carcinoma ductal (n = 6), carcinoma con diseminación intraductal (3), neoplasia intraepitelial prostática de alto grado (n = 2), proliferación intraductal atípica (n = 2), carcinoma prostático con diseminación intraductal versus carcinoma urotelial de alto grado (n = 2), carcinoma urotelial invasor con invasión ductal (n = 1) e hiperplasia papilar intraductal benigna (n = 1). La telepatología permitió discutir lesiones de difícil interpretación y favoreció la correlación morfológica e inmunohistoquímica entre observadores.

**CONCLUSIONES:** La telepatología es un método útil, de bajo costo, reproducible y accesible para establecer el diagnóstico y apoyar la educación médica continuada en pacientes con lesiones prostáticas, particularmente en entornos con recursos limitados.

**PALABRAS CLAVE:** Telepatología; Próstata; Lesiones ductales; Carcinoma ductal; Diagnóstico digital.

### Abstract

**OBJECTIVE:** To evaluate the diagnostic utility of telepathology in the recognition and differential diagnosis of prostatic ductal lesions, correlating morphological findings with established histological and immunohistochemical criteria.

**MATERIALS AND METHODS:** 164 cases of prostatic pathology exchanged between 2022 and 2025 by the Mexican Prostatic Telepathology Group were analyzed. Of these, 17 (10.3%) corresponded to ductal lesions. The images were collaboratively evaluated and classified according to architectural, cytological, and immunohistochemical marker patterns (p63, CK34βE12, and AMACR).

**RESULTS:** Diagnoses included ductal carcinoma (n = 6), carcinoma with intraductal spread (3), high-grade prostatic intraepithelial neoplasia (n = 2), atypical intraductal proliferation (n = 2), prostatic carcinoma with intraductal spread versus high-grade urothelial carcinoma (n = 2), invasive urothelial carcinoma with ductal invasion (n = 1), and benign intraductal papillary hyperplasia (n = 1). Telepathology facilitated discussion of lesions that were difficult to interpret and promoted morphological and immunohistochemical correlation between observers.

**CONCLUSIONS:** Telepathology is a useful, low-cost, reproducible, and accessible method for establishing a diagnosis and supporting continuing medical education in patients with prostatic lesions, particularly in resource-limited settings.

**KEYWORDS:** Telepathology; Prostate; Ductal lesions; Ductal carcinoma; Digital diagnosis.

<sup>1</sup> Residente de segundo año en Anatomía patológica, Instituto Nacional de Ciencias Médicas y Nutrición Salvador Zubirán, Ciudad de México.

<sup>2</sup> Anatomopatóloga, Inmuno Q, Ciudad de México.

<sup>3</sup> Médico adscrito al Departamento de Anatomía patológica, Instituto Nacional de Ciencias Médicas y Nutrición Salvador Zubirán, Ciudad de México.

### ORCID

<https://orcid.org/0000-0002-4588-8897>

**Recibido:** noviembre 2025

**Aceptado:** enero 2026

### Correspondencia

Cindy Chavira Macias  
chaviramaciascindy@gmail.com

### Este artículo debe citarse como:

Chavira-Macias C, Bornstein-Quevedo L, Arista-Nasr J. Utilidad diagnóstica de la telepatología en lesiones ductales prostáticas y su diagnóstico diferencial. Patología Rev Latinoam 2026; 64: e10823.

## ANTECEDENTES

La telepatología se define como el uso de tecnologías digitales para la adquisición, transmisión y evaluación remota de imágenes histológicas con fines diagnósticos, educativos o de consulta.

Este modelo permite la interpretación de muestras patológicas a distancia, favoreciendo la colaboración entre especialistas y el acceso a servicios de diagnóstico de alta calidad.<sup>1</sup>

En países del primer mundo —Estados Unidos, Reino Unido, Alemania y Francia— la telepatología se encuentra ampliamente implementada y ha demostrado ofrecer una certeza diagnóstica equiparable a la evaluación convencional mediante microscopía óptica. En estos entornos, numerosos hospitales disponen de plataformas digitales de última generación que integran escáneres de alta resolución, sistemas de gestión de imágenes (LIS–LIMS) y algoritmos de inteligencia artificial, utilizados tanto para la práctica diagnóstica rutinaria como en docencia y teleconsultas internacionales. La mayor parte de la producción científica y publicaciones sobre telepatología proviene precisamente de estas regiones, consolidando su liderazgo en la materia.<sup>2-6</sup>

En contraste, la realidad latinoamericana presenta un panorama distinto. Los pocos estudios disponibles<sup>6-8</sup> subrayan dos principales limitantes: el alto costo de la infraestructura tecnológica y el desconocimiento de sus beneficios potenciales. La adquisición de un escáner de patología digital con integración completa puede superar el millón de dólares estadounidenses, con costos de mantenimiento anual cercanos a los 250 000 USD, lo que dificulta su adopción en sistemas de salud con recursos limitados. Por ello, los programas de telepatología en la región se restringen a iniciativas aisladas en algunos centros académicos u hospitalarios.<sup>7-9</sup>

En México, hasta la fecha, no se han publicado trabajos científicos que documenten la implementación formal de patología digital o telepatología en cualquiera de sus modalidades. No obstante, se ha extendido el uso informal de lo que se denomina telepatología de bajo costo (TPBC), consistente en la captura de imágenes histológicas mediante cámaras de teléfonos celulares que se comparten por medios electrónicos —principalmente WhatsApp, Facebook u otras plataformas sociales— con el propósito de intercambiar opiniones diagnósticas. Este modelo, aunque rudimentario, representa una alternativa viable y de libre acceso que, mediante la organización de grupos de estudio, podría aprovecharse como herramienta complementaria en la práctica diagnóstica.

En México la TPBC se ha utilizado de forma empírica, sin evaluación sistemática que determine su utilidad diagnóstica o grado de concordancia con métodos convencionales. Con este antecedente, en 2022 se conformó el Grupo de Telepatología Prostática, integrado por patólogos con especial interés en patología prostática, con el objetivo de explorar el valor de esta herramienta en la práctica diaria. Desde entonces, se ha logrado intercambiar una cantidad significativa de casos de consulta, confirmando que el método puede constituir un auxiliar útil y accesible en el diagnóstico histopatológico.

Las lesiones prostáticas revisadas han sido diversas; sin embargo, en el presente trabajo se exponen solo los casos correspondientes a lesiones ductales, debido a las particularidades morfológicas y dificultades interpretativas que representan, así como por su frecuencia como motivo de consulta. Así, el objetivo de este estudio fue: evaluar la utilidad diagnóstica de la telepatología en el reconocimiento y diagnóstico diferencial de lesiones ductales prostáticas, correlacionando los hallazgos morfológicos con criterios histológicos e inmunohistoquímicos establecidos.

## MATERIALES Y MÉTODOS

A partir del año 2022, un grupo de patólogos de diversos hospitales y laboratorios de México y Latinoamérica inició el intercambio sistemático de casos histopatológicos utilizando la modalidad de telepatología de bajo costo (TPBC). Esta iniciativa surgió como una extensión académica del Curso Anual de Patología Prostática del Departamento de Patología del Instituto Nacional de Ciencias Médicas y Nutrición Salvador Zubirán, coordinado por uno de los autores (JAN).

Todos los participantes recibieron previamente la capacitación teórica y práctica correspondiente al curso, que incluyó la revisión morfológica integral de las principales lesiones prostáticas y los criterios diagnósticos histológicos actualmente aceptados.

Posteriormente, se invitó a los miembros del grupo a compartir casos de consulta o de interés diagnóstico mediante una plataforma de mensajería instantánea (WhatsApp) diseñada exclusivamente para la discusión profesional. La participación fue abierta, y una vez publicada la imagen microscópica del caso, los integrantes podían emitir su opinión diagnóstica y discutir las posibilidades diferenciales.

En cada caso se evaluaron de manera sistemática los parámetros morfológicos más relevantes, incluyendo la identificación del patrón ductal a bajos aumentos y el tipo de patrón de crecimiento, que podía tener: papilar, cribiforme, mixto o sólido. Se analizó la morfología celular, clasificándola como cuboidal, cilíndrica o plana, así como las características nucleares, en particular la presencia de nucleomegalia y de nucléolos aparentes o prominentes. También se valoró la actividad proliferativa, registrando la existencia de mitosis o comedonecrosis, y la presencia de tallos fibrovasculares. Finalmente, se documentó la posible asociación con carcinoma acinar y se consignó la suma de Gleason.

En casos seleccionados, se realizaron estudios de inmunohistoquímicos para células basales (p63 o citoqueratina de alto peso molecular [34βE12]) y, cuando estuvo disponible, alfa-metilacil-CoA racemasa (AMACR), con el fin de apoyar la clasificación definitiva.

El diagnóstico final se estableció tras el consenso grupal, considerando los criterios histopatológicos reconocidos internacionalmente (**Cuadro 1**), así como los niveles séricos de antígeno prostático específico (APE) y los datos clínicos complementarios cuando estaban disponibles.

## RESULTADOS

Se revisaron 164 casos de patología prostática, de los cuales 17 (10.3%) correspondieron a lesiones ductales. En 12 de los 17 casos se contó con inmunohistoquímica para marcadores de células basales (p63 o CK34βE12), y en 2 casos se dispuso además de AMACR.

Los tipos histológicos de lesiones ductales identificados se presentan en la **Cuadro 2**. En las **Figuras 1 a 14** se muestran ejemplos representativos de cada entidad, destacando la amplia variabilidad morfológica observada a lo largo del espectro de las lesiones ductales prostáticas.

## DISCUSIÓN

A diferencia del carcinoma acinar prostático, las lesiones ductales representan un grupo heterogéneo de entidades menos conocidas, que con frecuencia plantean dificultades diagnósticas incluso para patólogos experimentados. En los últimos años, la literatura científica ha crecido significativamente, enfatizando la importancia de reconocer la naturaleza, clasificación y comportamiento clínico de estas lesiones, dado su impacto pronóstico y terapéutico.

Tras varios años de revisión de casos de consulta y análisis colaborativo mediante telepatología, se

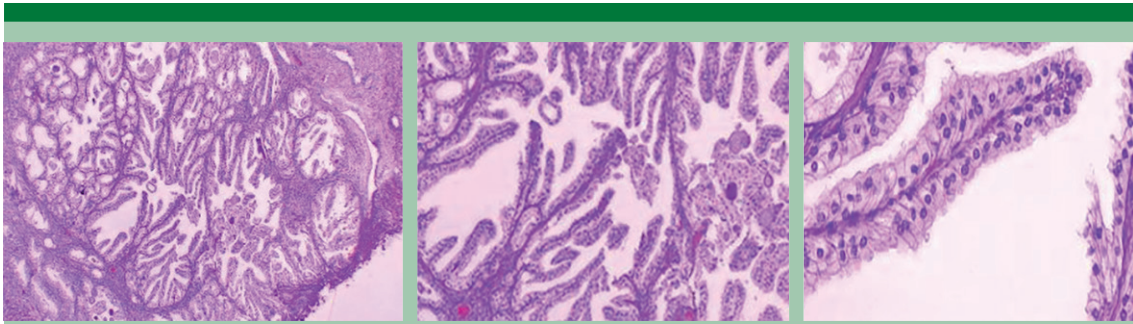
**Cuadro 1.** Diagnóstico diferencial de lesiones ductales prostáticas (H&E + IHQ)

Característica	Proliferación intraductal atípica	Carcinoma intraductal de próstata (IDC-P)	Carcinoma ductal prostático (invasivo)	Papilas benignas / Hiperplasia papilar
Arquitectura	Micropapilar, papilar, cribiforme o sólida, limitada	Cribiforme o sólida masiva, con extensión intraductal evidente	Papilar, cribiforme o glandular; crecimiento invasivo	Papilar con tallos fibrovasculares delgados y ordenados
Tallos fibrovasculares	Presentes, poco desarrollados	Pueden observarse en áreas papilares; predominan cribiformes compactos	Prominentes, bien desarrollados	Finos, regulares y ordenados
Atipia citológica	Moderada, mayor que en PIN de alto grado, menor que en IDC-P	Marcada; núcleos grandes, pleomórficos y nucléolos conspicuos	Marcada, con estratificación o pseudoestratificación; núcleos alargados	Ausente o mínima
Necrosis tipo comedocarcinoma	Rara o ausente	Frecuente	Puede coexistir, sobre todo en áreas cribiformes	Ausente
Células basales (IHC: p63, CK34βE12)	Parcialmente preservadas; interrumpidas en algunos conductos	Generalmente preservadas, aunque discontinuas	Ausentes	Presentes y continuas
Racemasa (AMACR/P504S)	Positividad focal o débil	Fuerte positividad difusa	Fuerte positividad difusa	Negativa o débil/focal
Relación con el conducto o acino	Lesión intraductal parcial, sin invasión	Lesión intraductal completa, no invasiva	Invasiva; puede coexistir con componente intraductal	Lesión intraluminal benigna
Significado clínico	Lesión intermedia, asociada a alto riesgo de carcinoma en rebiopsia	Lesión de alto grado, asociada a carcinoma agresivo	Carcinoma infiltrante de alto grado (Gleason 4 o 5)	Lesión benigna sin riesgo clínico

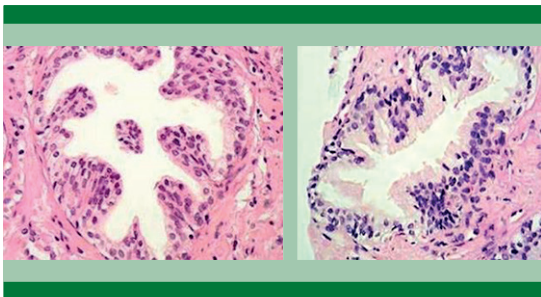
H&E: Hematoxilina y Eosina; IHQ: Inmunohistoquímica.

**Cuadro 2.** Clasificación de las lesiones ductales prostáticas identificadas (n = 17)

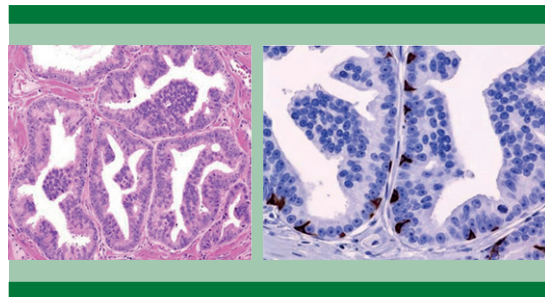
Tipo de lesión	Casos (n)
Carcinoma ductal	6
Carcinoma con diseminación intraductal	3
Neoplasia intraepitelial prostática de alto grado (HGPIN)	2
Proliferación intraductal atípica	2
Carcinoma prostático con diseminación intraductal vs carcinoma urotelial de alto grado	2
Carcinoma urotelial de alto grado con invasión ductal	1
Hiperplasia papilar intraductal benigna	1



**Figura 1.** Hiperplasia papilar de conductos prostáticos. Lesión benigna caracterizada por tallos fibrovasculares revestidos por epitelio prostático sin atipia. Los cambios representan variantes anatómicas sin significado clínico, aunque pueden confundirse con lesiones ductales neoplásicas. Se observan con mayor frecuencia en la zona de transición, especialmente en muestras de resección transuretral (RTU)



**Figura 2.** Neoplasia intraductal prostática de bajo grado. Se observa una proliferación epitelial intraductal sin atipia nuclear ni nucléolos evidentes. Esta lesión no debe incluirse en el diagnóstico para evitar sobretratamientos o biopsias innecesarias. Aunque su reconocimiento suele ser sencillo, en ocasiones se diagnostica erróneamente como NIP de alto grado, modificando de manera inapropiada la conducta clínica y la vigilancia.

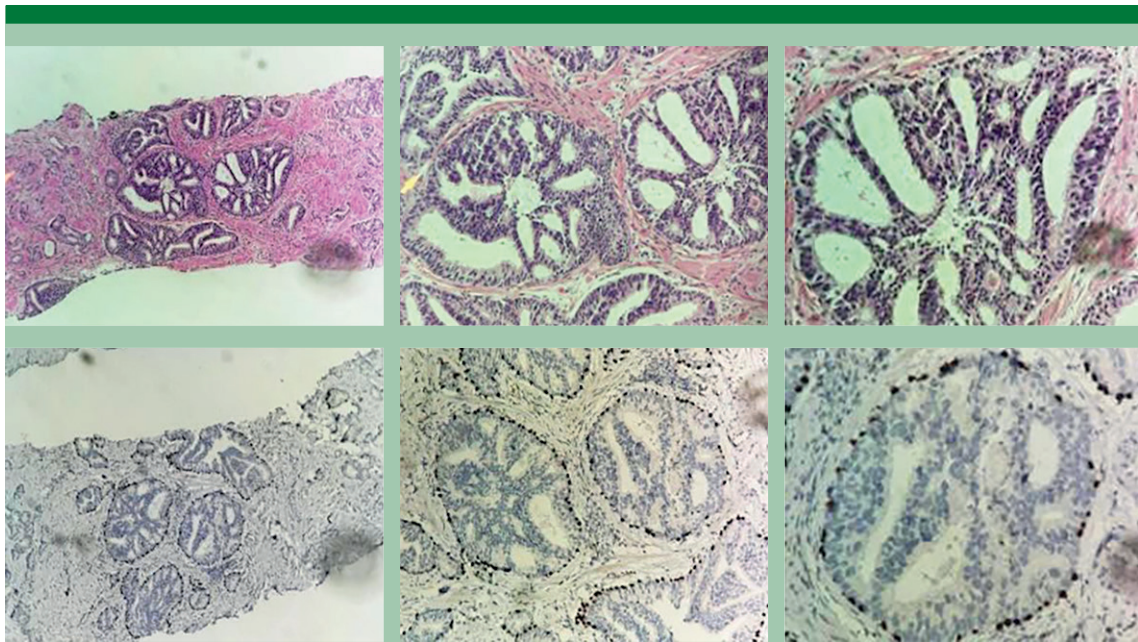


**Figura 3.** NIP de alto grado. El riesgo de carcinoma invasor asociado oscila entre 25 y 40% en uno a dos años. La evaluación de la atipia nuclear debe realizarse en la base de los conductos, donde deben identificarse nucléolos aparentes. La lesión conserva siempre la capa de células basales, con inmunohistoquímica para p63 (derecha).

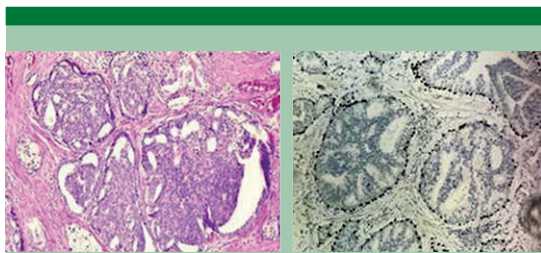
identifican los siguientes problemas diagnósticos recurrentes: las lesiones ductales cribiformes, como el carcinoma ductal y el carcinoma con diseminación intraductal, son con frecuencia interpretadas erróneamente como carcinomas acinares con patrón cribiforme Gleason 4, lo que puede alterar la estadificación y el manejo clínico, dada la mayor agresividad del carcinoma ductal. Por otro lado, el carcinoma ductal puede simular neoplasia intraepitelial prostática (NIP) de alto grado, lo que subraya la necesidad

de distinguir ambas entidades, ya que la NIP representa una lesión displásica intraepitelial, mientras que el carcinoma ductal corresponde a un adenocarcinoma infiltrante con patrón 4 de Gleason, con tendencia a invasión extraprostática y metástasis tempranas.

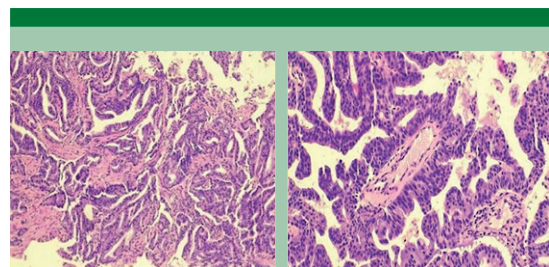
En la práctica diagnóstica y en casos de consulta, es común observar NIP de bajo grado erróneamente diagnosticadas como NIP de alto grado, lo que conduce a seguimientos clínicos innecesarios,



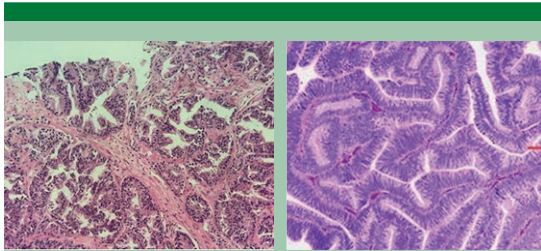
**Figura 4.** Lesión cribiforme evaluada por telepatología. El diagnóstico inicial con tinción de hematoxilina y eosina (H&E) fue de carcinoma con patrón cribiforme (Gleason 7, 4+3). Luego de sugerirse la inmunohistoquímica para células basales, la positividad de los marcadores permitió reclasificar la lesión en NIP de alto grado, modificando de manera sustancial el pronóstico. La ausencia de atipia nuclear marcada y necrosis excluye carcinoma intraductal con patrón cribiforme. Las lesiones cribiformes deben estudiarse con marcadores de células basales y racemasa mientras sea posible.



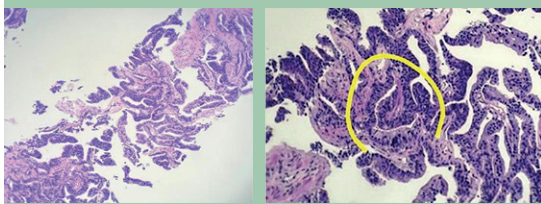
**Figura 5.** Lesión cribiforme compleja. Caso inicialmente interpretado como carcinoma con patrón cribiforme (Gleason 4). La inmunohistoquímica con queratina 34βE12 muestra células basales, por lo que corresponde a carcinoma de diseminación intraductal. La opción de NIP de alto grado se descarta debido a la marcada atipia epitelial y el patrón sólido con necrosis focal.



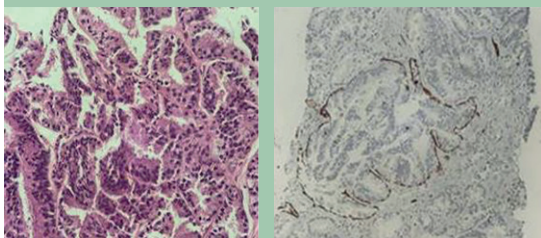
**Figura 6.** Proliferación intraductal atípica versus carcinoma ductal. Lesión confinada a los conductos prostáticos, con tallos fibrovasculares y núcleos hiper cromáticos sin atipia significativa. La distinción entre ambas entidades es clínicamente relevante, pues la proliferación atípica se asocia con carcinoma acinar, pero no representa una neoplasia maligna, mientras que el carcinoma ductal corresponde a un adenocarcinoma de alto grado (Gleason 4). La positividad para marcadores de células basales orienta hacia proliferación ductal atípica; su ausencia confirma carcinoma ductal (véase Cuadro 1).



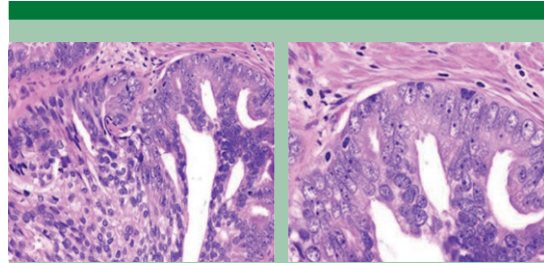
**Figura 7.** Carcinoma ductal. A bajo aumento (izquierda) se identifica un patrón papilar/cribiforme. A mayor aumento y en cortes definitivos (derecha) se observan tallos fibrovasculares bien desarrollados, revestidos por células columnares con nucléolos evidentes. Los patrones papilar y cribiforme son los más comunes, aunque se describen variantes micropapilar, mucinosa, espumosa y quística papilar.



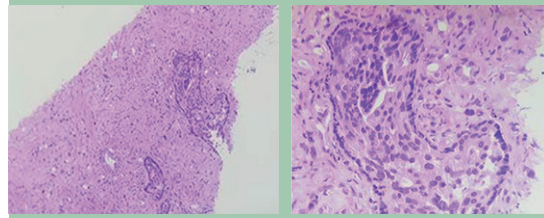
**Figura 8.** Lesión papilar compleja con atipia nuclear. Lesión con tallos fibrovasculares prominentes y atipia nuclear evidente, compatible con carcinoma ductal con patrón papilar. Este tipo de carcinoma puede resultar difícil de reconocer en biopsias por punción debido a su arquitectura compleja e infiltrativa.



**Figura 9.** Carcinoma de diseminación intraductal. Lesión con marcada atipia nuclear, necrosis focal y distensión ductal por la proliferación neoplásica. El estudio inmunohistoquímico demostró persistencia de células basales, lo que confirma el diagnóstico.

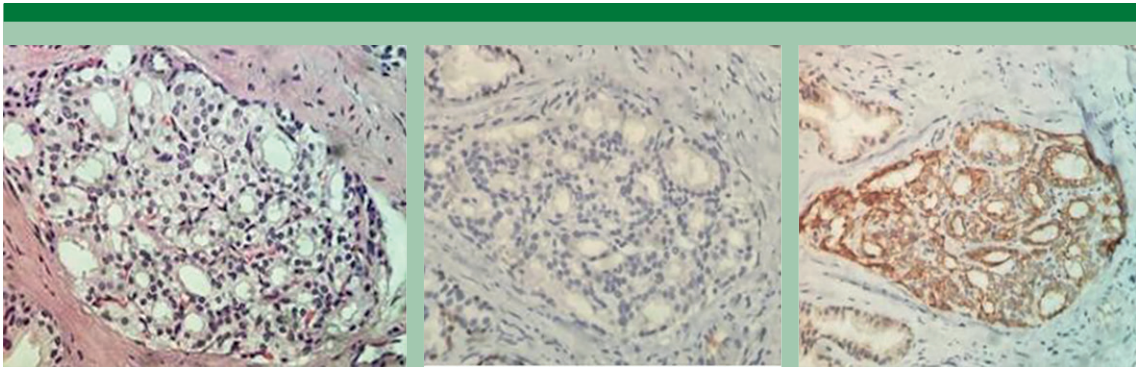


**Figura 10.** Carcinoma intraductal con patrón cribiforme. Se observan núcleos grandes, hiper cromáticos y pleomórficos, con grado de atipia excesivo para NIP o carcinoma ductal convencional. Este hallazgo constituye el criterio diagnóstico más importante, dado que los marcadores de células basales son positivos tanto en carcinoma intraductal como en NIP.

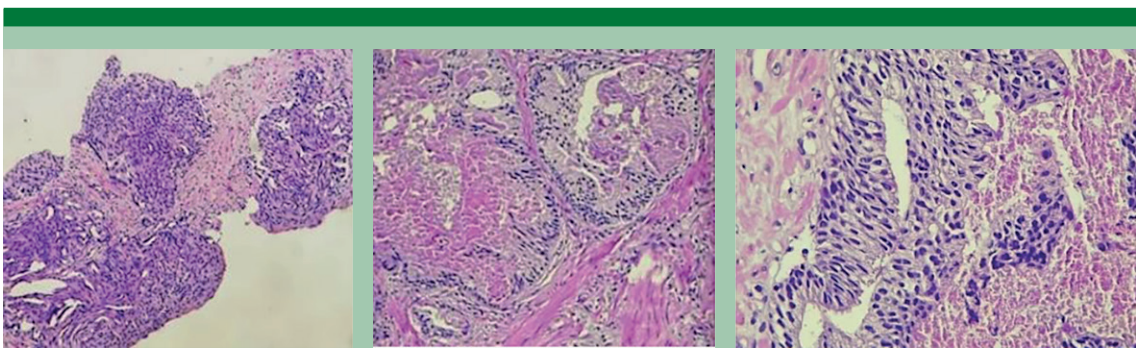


**Figura 11.** Carcinoma intraductal asociado a carcinoma de alto grado. En la imagen derecha se observan células basales evidenciadas incluso en cortes de rutina, confirmadas por inmunohistoquímica con CK 34βE12 y p63.

con determinaciones reiteradas de PSA y biopsias adicionales. En otras ocasiones, lesiones diagnosticadas como NIP corresponden en realidad a hiperplasias de células basales o proliferaciones papilares intraductales benignas de la zona central o de transición. El diagnóstico de proliferación intraductal atípica (PIA) es poco conocido y rara vez considerado como diagnóstico diferencial; se trata de una lesión benigna intermedia entre la NIP y el carcinoma ductal, caracterizada por su asociación frecuente con carcinoma acinar sincrónico o en biopsias subsecuentes, por lo que su reconocimiento evita sobrediagnósticos y permite una vigilancia clínica adecuada.



**Figura 12.** Lesión cribriforme en campo aislado. Morfológicamente podría corresponder a NIP de alto grado; sin embargo, los marcadores de células basales son negativos y la racemasa es positiva. El diagnóstico es carcinoma focal con patrón cribriforme.

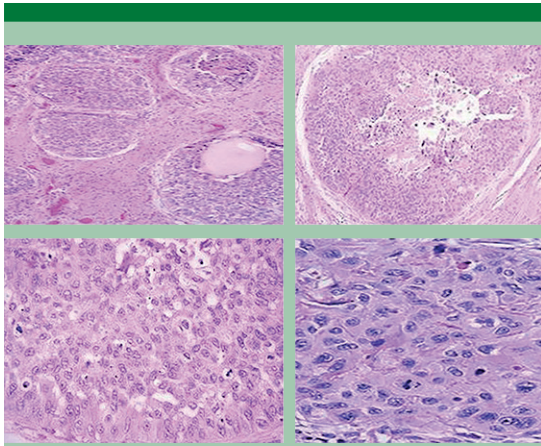


**Figura 13.** Lesión ductal con pleomorfismo marcado y necrosis central. Los hallazgos son compatibles con carcinoma prostático de diseminación intraductal versus carcinoma urotelial de alto grado. El estudio inmunohistoquímico es necesario.

El carcinoma intraductal prostático (IDC-P) es una entidad recientemente caracterizada con un significado pronóstico particularmente ominoso;<sup>11</sup> su identificación puede pasar desapercibida debido a su similitud con otras lesiones ductales, sin embargo, su presencia implica una enfermedad de alto grado y mal pronóstico. Finalmente, el carcinoma urotelial de alto grado que infiltra los conductos prostáticos puede simular un carcinoma intraductal prostático, generando confusión diagnóstica; la distinción entre ambas entidades es esencial, dado que su manejo clíni-

co, origen celular y perfil inmunohistoquímico son completamente distintos.

Apegarse a los criterios histológicos actualmente establecidos permite clasificar la mayoría de las lesiones ductales incluso mediante telepatología, siempre que las imágenes sean de buena calidad y se disponga de estudios inmunohistoquímicos, en particular marcadores de células basales (p63, CK34βE12). Las lesiones cribriformes deben estudiarse idealmente con estas técnicas, que permiten distinguir la NIP con patrón cribriforme



**Figura 14.** Carcinoma urotelial invadiendo conductos prostáticos. La lesión muestra necrosis central y disposición ductal simulando carcinoma intraductal prostático. Debido a la similitud morfológica, el diagnóstico diferencial requiere técnicas inmunohistoquímicas específicas.

de los carcinomas con patrón 4 de Gleason o de las proliferaciones ductales atípicas. La ausencia o presencia de células basales también es clave para diferenciar carcinoma ductal de carcinoma con diseminación intraductal, entidades con evolución biológica distinta; en particular, el carcinoma con diseminación intraductal se asocia a un curso clínico más agresivo y a un pronóstico sombrío.<sup>10-13</sup>

Los resultados obtenidos en este estudio reflejan la eficacia del modelo cuando es aplicado por patólogos con experiencia en patología prostática, quienes rutinariamente evalúan biopsias por punción y productos de resección transuretral y cuentan con información actualizada. La telepatología ha mostrado un desempeño especialmente confiable en el estudio de biopsias pequeñas, como las de piel, tubo digestivo, mama, próstata y citología, en las cuales la morfología se documenta adecuadamente mediante microfotografías de buena resolución.

## CONCLUSIONES

La telepatología de bajo costo se consolida como un método accesible y de alto valor educativo. Con la tecnología disponible. Cualquier patólogo o residente en cualquier lugar puede formar grupos de estudio colaborativos mediante el uso de un teléfono celular y una página digital compartida, sin necesidad de infraestructura costosa. Si bien este modelo no puede compararse con la telepatología digital avanzada de los países desarrollados —que integra escáneres de láminas, software de gestión de imágenes, inteligencia artificial y redes internacionales de especialistas—, si representa actualmente una alternativa viable y sostenible en regiones con recursos limitados.

## DECLARACIONES

### Conflicto de intereses

Los autores declaran no tener ningún conflicto de intereses.

### Financiamiento

Los autores declaran no tener relación comercial ni financiera con ningún patrocinador.

### Uso de IA

Para este trabajo no se recurrió a la inteligencia artificial.

### Contribución de los autores

Indicar la contribución de cada autor al artículo.

### Declaración de los autores

Este artículo no contiene ningún estudio con humanos o animales llevado a cabo por alguno de los autores.

### Referencias clave

Colocar 3 a 5 referencias clave utilizadas en el estudio, no importa que las repita con las referencias generales.

### Permisos

Todas las Figuras y Cuadros son originales.

## REFERENCIAS

1. Hanna MG, et al. Whole-slide imaging equivalency and efficiency study: experience at a large academic center. *Mod Pathol* 2019; 32 (7): 916-928. doi:10.1038/s41379-019-0223-0.
2. Dawson H. Digital pathology: rising to the challenge. *Front Med* 2022; 9: 888896. doi:10.3389/fmed.2022.888896.
3. Jahn SW, Plass M, Moifar F. Digital pathology: advantages, limitations and emerging perspectives. *J Clin Med* 2020; 9 (11): 3697. doi:10.3390/jcm9113697.
4. Rizzo PC, Girolami I, Marletta S, Pantanowitz L, et al. Technical and diagnostic issues in whole slide imaging published validation studies. *Front Oncol* 2022; 12: 918580. doi:10.3389/fonc.2022.918580.
5. Garcia-Rojo M. A review on international guidelines for digital pathology. *Diagn Pathol* 2016; 1 (8). doi:10.17629/www.diagnosticpathology.eu-2016-8:171.
6. Abel JT, Ouillette P, Williams CL, Blau J, et al. Display characteristics and their impact on digital pathology: a current review of pathologists' future "microscope". *Digit Health* 2023; 9:1-8. doi:10.1177/20552076231194551.
7. García-Rivello H, Cancio A, Vanegas Monroy AM, Soares FA, et al. Digital pathology in Latin America. *Surg Exp Pathol* 2023; 6: 10.
8. Hernández-Rodríguez MP, Mosquera-Zamudio AD. Telepatología: un tesoro escondido en Latinoamérica. *Notas Med* 2019; 22 (4):156-159.
9. García-Rojo M. Historia de la telepatología en Latinoamérica. *Rev Asoc Iberoam Telesalud Telemed*. 2015; 2 (1): 1-8. ISSN:2411-3840.
10. Wobker SE, Epstein JI. Differential diagnosis of intraductal lesions of the prostate. *Am J Surg Pathol* 2016; 40 (6): 67-82.
11. Smith SC, Wobker SE. Intraductal carcinoma of the prostate versus simulants: a differential diagnosis growing in clinical impact. *Cancers (Basel)*. 2024; 16 (6): 1097.
12. Martin JM, Rajendran R, Jain M, Nava VE. Ductal adenocarcinoma of the prostate with novel genetic alterations characterized by next-generation sequencing. *Curr Oncol* 2024; 31 (3): 118.
13. Diagnostic criteria for ductal adenocarcinoma of the prostate: interobserver variability among 20 expert uropathologists. *Histopathology* 2014; 65 (2): 216-227.

<https://doi.org/10.24245/patrl.v64id.10986>

## La autopsia moribunda The dying autopsy.

Luis Muñoz Fernández

El doctor Francisco González-Crussi señala en su libro *A Short History of Medicine* (Modern Library, 2007) que “La medicina occidental es única porque ha hecho del cuerpo el objeto de un estudio sistemático y científico”. Y así es, porque pese que otras culturas en el pasado, como la egipcia y la mexicana, practicaron la disección del cuerpo humano, poco aportaron al conocimiento de su estructura y funcionamiento.

Desde luego que aquí nos referiremos a la autopsia médica, la que realiza el médico anatomopatólogo a solicitud del médico tratante para conocer la causa de la muerte y otros hallazgos de interés en el cadáver del paciente recientemente fallecido. Aunque el estudio sistemático del cuerpo humano empezó entre los siglos XVI y XVII, fue en el siglo XIX, con el auge de la medicina de hospital en Francia, cuando la autopsia alcanzó su cénit y la correlación anatomoclínica se convirtió en el fundamento de la medicina. No era infrecuente que el mismo médico tratante hiciese la autopsia de su paciente cuando este fallecía. Un buen ejemplo lo representó Marie François Xavier Bichat (1771-1802), que llegó a afirmar lo siguiente:

“Se pueden tomar notas por 20 años desde la mañana hasta la noche en la cabecera del enfermo sobre padecimientos cardíacos, pulmonares y gástricos, y todo lo que resultará de ello no será más que confusión. Cuando los síntomas no se relacionan con algo resultan fenómenos incoherentes. Pero si se hacen unas cuantas autopsias de inmediato se despeja la oscuridad, lo que no puede hacer por sí sola la observación”.

El declive de la autopsia empezó aproximadamente en la década de los 60 del siglo pasado y ha tenido una agonía prolongada que se extiende hasta el día de hoy. Pese a su probada utilidad, en todo el mundo se hacen cada vez menos autopsias. Sobre este punto es interesante lo que señala el doctor Ruy Pérez Tamayo (*La autopsia*. El Colegio Nacional, 2000):

Hospital Miguel Hidalgo. Aguascalientes, México.

**Recibido:** enero 2026

**Aceptado:** enero 2026

### Correspondencia

Luis Muñoz Fernández  
julianarista.aristanasr@gmail.com

**Este artículo debe citarse como:**  
Muñoz-Fernández L. La autopsia moribunda. Patología Rev Latinoam 2026; 64: e10986.

“Este fenómeno llama la atención, sobre todo porque ha ocurrido en ausencia de otros métodos capaces de proporcionar igual o mayor información que las autopsias, y porque tal información constituye una de las bases más sólidas para diseñar políticas generales racionales de salud”.

La literatura que demuestra la importancia de la autopsia al aportar información de gran relevancia para los médicos, los familiares del paciente y toda la sociedad, incluso en los centros hospitalarios más avanzados que disponen de tecnología diagnóstica “de punta”, es muy vasta. Ya a principios del siglo XX se reconocía que la autopsia descubría errores diagnósticos en un porcentaje significativo de casos. En 1912, el médico estadounidense Richard C. Cabot publicó en *The Journal of the American Medical Association* un artículo con el sugestivo título de *Errores diagnósticos identificados mediante un estudio de tres mil autopsias*. Es oportuno recordar aquí que fue precisamente el doctor Cabot quien inició la publicación en *The New England Journal of Medicine* de los famosos *Case Records of the Massachusetts General Hospital*, ejemplos de sesiones anatomoclínicas que desde 1923 se han publicado cada semana de manera ininterrumpida hasta la actualidad a lo largo de 103 años en esta prestigiosa revista médica.

¿Por qué entonces ha disminuido de una manera tan marcada la práctica de la autopsia? También en esto la literatura que analiza el fenómeno y señala su origen multifactorial es muy amplia y aquí no pretendemos agotar el tema. Desde la nula exposición a las autopsias de una buena parte de los estudiantes de medicina, que aprenden la anatomía humana mediante dispositivos electrónicos más o menos fieles a la realidad, el desinterés de los médicos que no solicitan a los familiares el permiso para realizar la autopsia, el temor a que se descubran elementos que luego puedan servir para

demandar legalmente al médico tratante y los costos no fácilmente recuperables del procedimiento, hasta las causas atribuibles a los propios médicos anatomopatólogos, que detallaré aquí un poco más apoyándome en lo que dicen el doctor Arturo Ángeles Ángeles y colaboradores en un estudio titulado *Concordancia diagnóstica clínico-patológica en 429 autopsias del Instituto Nacional de la Nutrición Salvador Zubirán*. *Revista de Investigación Clínica* 1992; 44: 13-20:

- La ejecución de la autopsia es en sí un trabajo agobiante y desagradable.
- Es académicamente poco estimulante por el desinterés del resto de los médicos.
- Para el patólogo existe un mayor interés por otros campos de patología (por ejemplo hoy mismo, la biología molecular aplicada a la patología).
- Desde su etapa de adiestramiento, el residente se percata de que en el ejercicio privado de la profesión, la patología posmórtem no tiene cabida.
- **La autopsia exige un esfuerzo de integración considerable.**

Pusimos en negritas el último inciso, que añadimos a la lista original del artículo, porque nos parece que expone el elemento más valioso de la autopsia, aportación que perdemos para siempre al no realizarla: la autopsia es la última oportunidad para integrar de una manera racional y científicamente demostrada lo ocurrido con el paciente y construir así un relato coherente de su evolución clínica. Es el médico anatomopatólogo quien, junto con la información clínica, realiza este esfuerzo integrador que siempre ha rendido grandes frutos al progreso de la medicina. Es lógico que siendo algo de tal magnitud no esté al alcance de cualquiera. Para ello no bastan los conocimientos proporcionados por la patología. Es necesario tener una cultura amplia que ofrezca al final esa visión de conjunto que permite avanzar con pasos sólidos, aprendiendo de los errores que son inevitables en nuestra

profesión, tal como decía el doctor William Osler (1949-1919):

“Empieza convencido de que la verdad absoluta es muy difícil de alcanzar en lo que se refiere a nuestros semejantes, sanos o enfermos. Que los fallos en la observación son inevitables aun con las facultades mejor adiestradas. Que los errores de juicio deben ocurrir en la práctica de una profesión que consiste principalmente en valorar posibilidades. Empieza, te digo, con esta actitud en mente y podrás percibir y arrepentirte de tus fallos. Y, en lugar de decepcionarte cada vez más, incluso ante una creciente dificultad para reconocer la verdad, obtendrás de tus errores las verdaderas lecciones que te impedirán repetirlos”.

¿Existen alternativas a la autopsia tradicional? La respuesta es afirmativa, aunque deben ser validadas, reconociendo de antemano que en algunos casos son difíciles de implementar e incluso muy costosas. Estas alternativas son las siguientes: la llamada autopsia verbal, que consiste en una entrevista detallada a los familiares del fallecido y a sus médicos para tratar de determinar los detalles de su evolución clínica fatal; el uso de técnicas de imagen (ultrasonido, tomografía axial computarizada, resonancia magnética nuclear, etc.), la llamada “virtuopsia”, para buscar en el cadáver las alteraciones anatómicas que expliquen lo ocurrido; la autopsia de invasión mínima, que consiste en la toma con aguja de muestras de los órganos y la recolección de líquidos acumulados en los espacios corporales. También se puede considerar la combinación de estas alternativas.

No está de más recordar lo que han manifestado sobre la autopsia algunos estudiosos del tema y que ha sido plasmado en el magnífico libro *The Autopsy. Medical Practice and Public Policy* (Butterworths, 1988), de Rolla B. Hill y Robert E. Anderson, cuya lectura recomendamos con entusiasmo a todos los interesados en el tema:

«La autopsia, dice Gerorge Lundberg, editor de *The Journal of American Medical Association*, “establece la verdad, detecta los cambios, ofrece datos, instruye a los estudiantes y promueve la justicia” (Lundberg, 1984). O, en palabras del último de los humildes filósofos de la patología de los Estados Unidos, Edward Gall, los propósitos de la autopsia son “instrucción, corrección, descubrimiento, investigación, repositorio de información valiosa y servicio a la ley” (Gall, 1968)».

¿Se puede hacer algo para recuperar, aunque sea parcialmente seleccionando de antemano los casos relevantes, la práctica de un procedimiento que tantos servicios ha brindado y, estamos seguros, seguiría brindando, a la educación de los médicos en todos los niveles y, sobre todo, al progreso de la medicina y de la salud pública? El doctor Adjith Antony propone lo siguiente en *The Dying Art of Clinical Autopsy an How to Revive It* (Edición independiente, 2024):

- Educar a los futuros profesionales de la medicina:
  - Conferencias, asistencia y participación en autopsias reales, estudio de sesiones clínico-patológicas.
- Mejorar el proceso de obtención del consentimiento.
- Abordar el tema de la limitación de recursos.
- Apoyarse en la tecnología:
- Promover la autopsias de invasión mínima.
- Invertir el las autopsias basadas en métodos de imagen.
- Desarrollar herramientas basadas en la inteligencia artificial para el análisis de casos posmórtem.
- Impulsar la colaboración interdisciplinaria.
- Mejorar el uso y distribución compartida de los datos.
- Revisar las políticas y regulaciones.
- Despertar la conciencia pública.

- Enfocarse en los países de ingresos medios y bajos.
- Integrar las autopsias en el mejoramiento de la calidad.
- Enfatizar su papel en la educación médica.

Por último y como despedida, transcribimos aquí las palabras del gran historiador de la medicina Henry E. Sigerist (1891-1957) quien, refiriéndose a las aportaciones de Giovanni Battista Morgagni (1682-1771), dijo:

*“De todos los médicos esperamos tacto y elevada calidad moral, pero del patólogo los esperamos en grado supremo. Son los muertos los examinados por él, las personas que los médicos clínicos no han podido salvar. Con demasiada frecuencia la autopsia revela cierto grado de insuficiencia del conocimiento humano. En tales casos el patólogo no debe desempeñar el papel de juez sino el de colaborador y estímulo...”*

<https://doi.org/10.24245/patrl.v64id.10979>

## Intercambio de Opiniones: Fibrohistiocito

### Exchange of Opinions: Fibrohistiocyte.

Guillermo Valero, Julián Arista Nasr, Guillermo Castellanos, Carlos Ortiz Hidalgo, José de Jesús Curiel Valdés, Mario Cervantes, Luis Muñoz, Mario Magaña\*

#### Ante las preguntas:

1. ¿Qué opina usted del término "fibrohistiocito"?
2. ¿Cuál es su concepto sobre este término?
3. ¿Usa o emplea usted en su práctica profesional el término "fibrohistiocito" y en qué circunstancias?

Un grupo de patólogos, miembros del Comité Editorial, amablemente han enviado sus respuestas, mismas que se reproducen en el orden cronológico de su envío.

#### Before the questions:

1. What is your opinion about the term "fibrohistiocyte"?
2. Which is your concept about this term?
3. Do you use the term "firbohistiocyte" in your professional practice, and if so, in which conditions?

A group of members of the Editorial Board kindly share their opinions with the readers.

#### Co-autor 1

1. El término es un concepto que abarca una lesión compuesta de histiocitos y fibrosis o fibroblastos.
2. Considero que el término tuvo mayor aplicación hace varios años, cuando los diagnósticos histopatológicos se basaban fundamentalmente en la morfología y servía para distinguir unas lesiones de otras,

\*Editor en jefe de Patología Revista Latinoamericana.

**Recibido:** enero 2026

**Aceptado:** enero 2026

#### Correspondencia

Mario Magaña  
mariomg@dermaypatologia.com

**Este artículo debe citarse como:** Valero G, Arista-Nasr J, Castellanos G, Ortiz-Hidalgo C, Curiel-Valdés JJ, Cervantes M, Muñoz L, Magaña M. Intercambio de opiniones. Fibrohistiocito. Patologia Rev Latinoam 2026; 64: e10979.

y presumiblemente orientar hacia la conducta biológica. Al paso del tiempo se fue haciendo evidente que el componente "histiocítico" no necesariamente correspondía a esos macrófagos como tal; aunque parece que en muchos casos no se identifica claramente el origen de ese componente y probablemente sea una célula mesenquimatosa inmadura.

3. En mi práctica casi no tuve casos de ese tipo de lesiones y por lo tanto no usaba ese término.

Mi opinión es que si no se cuenta con recursos para hacer un diagnóstico preciso de la histogénesis y a falta de un nombre más apropiado, se puede seguir usando el término, tal vez agregándole "de tipo" o "de aspecto"; ejemplo: tumor o lesión de tipo "fibro-histiocítico" o tumor o lesión de aspecto "fibro-histiocítico"; y siempre que se pueda tratar de mencionar si se espera un comportamiento benigno o maligno.

*Dr. Guillermo Valero*

#### Co-autor 2

Durante años tumor fibrohistiocítico lo usé como un término diagnóstico. Sin embargo, hoy en día, el término fibrohistiocítico se usa principalmente como un término descriptivo y no como un término diagnóstico, para indicar una lesión con mezcla de células fusiformes y células histiocitoides o con aspecto histiocitoide. Sin embargo y para facilitar la comunicación con el clínico tratante este término se puede usar en algunos tumores como el dermatofibroma (fibrohistiocitoma benigno) o el dermatofibrosarcoma protuberans. El antes llamado fibrohistiocitoma maligno, hoy se denomina sarcoma pleomórfico indiferenciado, y no debe incluirse entre los "fibrohistiocitomas".

*Dr. Julián Arista Nasr*

#### Co-autor 3

¿Qué opina usted del término "fibro-histiocito"?

El término "fibrohistiocito" actualmente está considerado como impreciso y en desuso, pues no es histogenéticamente adecuado; está demostrado que las así llamadas neoplasias "fibrohistiocíticas" en realidad tienen origen fibroblástico o miofibroblástico.

¿Cuál es su concepto sobre ese término?

El concepto del "fibrohistiocito" se originó en las observaciones de Ozzello, Stout y Murray publicadas en 1963, al estudiar cultivos celulares de tumores de tejidos blandos (TB) con patrones de crecimiento en "rehilete" (storiform) y proporciones diversas de células fusiformes y gigantes pleomórficas, la cuales mostraban movimientos ameboides además de capacidades fagocíticas semejantes a los histiocitos; eventualmente en los cultivos, dichas células adquirirían fenotipo fusiforme semejante a fibroblastos, de lo que se postuló que estas neoplasias de TB se originaban de histiocitos con capacidad de transformarse en fibroblastos; de aquí la noción del así llamado "fibroblasto facultativo". Posteriormente en 1964 se propuso el término "histiocitoma fibroso maligno" (HFM) por O'Brien y Stout para referirse a neoplasias con estas características morfológicas. Durante la década de 1980 algunos autores empezaron a cuestionar si el HFM era una entidad clínico-patológica específica o representaba meramente un patrón morfológico; otros postularon que el HFM debía ser un diagnóstico de exclusión. No obstante, el HFM fue el sarcoma de TB más común en adultos mayores hasta la década de 1990. Fue Fletcher en 1992 quien en un análisis morfológico, ultraestructural y por inmunohistoquímica de una serie de 159 casos de HFM, determinó que únicamente 13% pu-

dieron ser diagnosticados como HFM, además de no exhibir rasgos de verdadera diferenciación monocítica/macrofágica; el 87% restante mostraron algún signo claro de diferenciación alterna, por lo que en realidad correspondían a subtipos pleomórficos de otros sarcomas. El autor concluye de manera contundente que “con suficiente esfuerzo, se puede identificar una línea específica de diferenciación en la mayoría de los tumores pleomórficos de TB”. Esto inició el declive del HFM (hoy conocido como sarcoma pleomórfico indiferenciado) y del “fibrohistiocito”; a partir de entonces, el concepto de diferenciación “fibrohistiocítica” se emplea como término morfológico descriptivo de diferenciación histiocítica poco definido.

A pesar de lo anterior, la actual versión en línea del fascículo de la OMS sobre neoplasias de tejidos blandos y hueso (5ª. Ed.) contiene el capítulo de los así llamados “tumores fibrohistiocíticos” que incluyen, entre otros, al histiocitoma fibroso profundo y al tumor fibrohistiocítico plexiforme. Al analizar el texto, no se hace mención alguna respecto a la discusión que hemos planteado.

¿Usa o emplea usted en su práctica profesional el término “fibro-histiocito”; y en qué circunstancias?

Ocasionalmente, con intenciones meramente descriptivas, de manera verbal y siempre haciendo referencia al contexto histórico en el que fue propuesto, además de mencionar que actualmente sabemos que es un término impreciso y en desuso.

## BIBLIOGRAFÍA

1. Erlandson RA, Antonescu CR. The rise and fall of malignant fibrous histiocytoma. *Ultrastruct Pathol.* 2004 Sep-Dec;28(5-6):283-9. doi: 10.1080/019131290882150. Erratum in: *Ultrastruct Pathol.* 2005 Mar-Apr;29(2):157. PMID: 15764577.
2. Ozzello L, Stout AP, Murray MR. Cultural characteristics of malignant histiocytomas and fibrous xanthomas. *Cancer* 1963; 16: 331-44. doi: 10.1002/1097 0142(196303)16:3<331::aid-cnrc2820160307>3.0.co;2-f.
3. Fletcher CD. Pleomorphic malignant fibrous histiocytoma: fact or fiction? A critical reappraisal based on 159 tumors diagnosed as pleomorphic sarcoma. *Am J Surg Pathol.* 1992 Mar;16(3):213-28. PMID: 1317996.
4. WHO Classification of Tumours Editorial Board. Soft tissue and bone tumours [Internet]. Lyon (France): International Agency for Research on Cancer; 2020 [cited 2026-01-16]. (WHO classification of tumours series, 5th ed.; vol. 3). <https://tumourclassification.iarc.who.int/chapters/33>.
5. P. Meister. Malignant Fibrous Histiocytoma: A “Fibrohistiocytic” or Primitive, Fibroblastic Sarcoma. *Curr Top Pathol* 1995; 89. Schmidt. Springer-Verlag Berlin Heidelberg 1995.
6. Luzar B, Calonje E. Cutaneous fibrohistiocytic tumours - an update. *Histopathology.* 2010; 56 (1): 148-65. doi: 10.1111/j.1365-2559.2009.03447.x.
7. Hornick JL. Cutaneous soft tissue tumors: how do we make sense of fibrous and “fibrohistiocytic” tumors with confusing names and similar appearances? *Mod Pathol* 2020; 33 (Suppl 1): 56-65. doi: 10.1038/s41379-019-0388-4.
8. Enzinger & Weiss’s Soft Tissue Tumors. Chpt. 12. Benign Fibrohistiocytic tumors. Mosby-Elsevier 5 th. Ed. 2008; page: 331. ISBN: 9780323046282

*Dr. Guillermo Castellanos.*

*Laboratorio de Anatomía Patológica. Hospital de Especialidades, CMNSXXI, IMSS. CDMX Facultad de Medicina, UNAM. CDMX.*

## Co-autor 4

El término “fibrohistiocítico”, aunque todavía aparece en algunas publicaciones y en informes histopatológicos, genera confusión, ya que hoy se considera impreciso y desactualizado.

Este concepto surgió a partir de la similitud morfológica observada en ciertas neoplasias, y no de un origen celular demostrado. Histológicamente, con tinción de hematoxilina y eosina, algunos tumores muestran una aparente combinación de características citomorfológicas de fibroblastos y de histiocitos (término que en este último es impreciso y debería llamarse macrófagos). De esta observación deriva la denominación “fibrohistiocítico”. Sin embargo, dicha interpretación se basa únicamente en patrones morfológicos y no en evidencia de diferenciación celular real.

Los tumores tradicionalmente denominados “fibrohistiocíticos” no derivan ni de histiocitos ni posiblemente tampoco de fibroblastos, sino que corresponden a neoplasias de células mesenquimatosas indiferenciadas. Por ello, este término no define adecuadamente el origen celular ni aporta precisión diagnóstica.

De acuerdo con los consensos actuales, se recomienda el uso de diagnósticos más específicos, tales como dermatofibroma, fibroxantoma atípico o sarcoma pleomórfico indiferenciado. Este último término sustituye al previamente denominado histiocitoma fibroso maligno, reflejando mejor su naturaleza biológica.

El uso del término “fibrohistiocítico” puede considerarse útil únicamente desde un punto de vista histórico, para entender la evolución de la clasificación de estas neoplasias, pero no es recomendable como diagnóstico definitivo. Si aparece en un informe de patología con diagnóstico “fibrohistiocitoma”, es aconsejable aclarar su significado en un comentario y correlacionarlo con los hallazgos de inmunohistoquímica y, cuando sea pertinente, con estudios moleculares.

La OMS (2022) señala que: “El grupo históricamente denominado tumores fibrohistiocíticos no representa una verdadera línea de diferenciación celular. La inmunohistoquímica y la genética molecular no apoyan una diferenciación histiocítica auténtica”. En este sentido, dichos tumores representan un patrón morfológico compartido, más que una estirpe celular definida, y el uso del término puede inducir a errores clínicos y terapéuticos.

En resumen, como lo señala C. D. M. Fletcher: “El término “fibrohistiocítico” debe considerarse un descriptor histórico, no una entidad diagnóstica. No define un origen celular real, no es reproducible con las técnicas diagnósticas modernas, agrupa tumores biológicamente distintos y puede conducir a decisiones terapéuticas inapropiadas.

## BIBLIOGRAFÍA

1. Fletcher CD. The evolving classification of soft tissue tumours: an update based on the new WHO classification. *Histopathology*. 2006 Jan;48(1): 3-12.

*Dr. Carlos Ortiz-Hidalgo.*

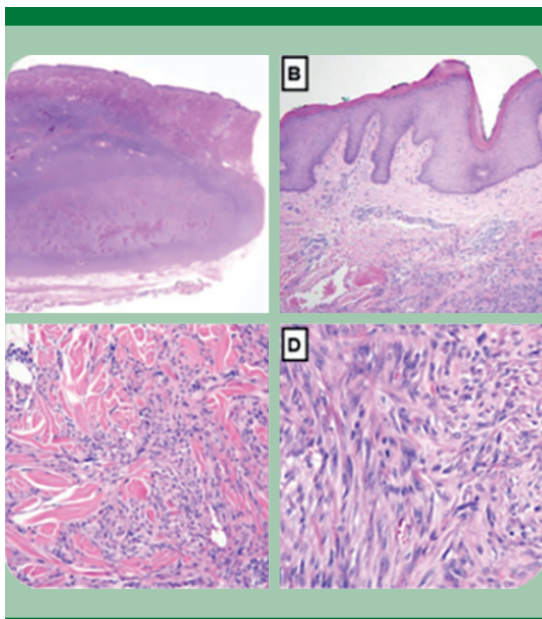
## Co-autor 5

*El término fibrohistiocítico en Patología: una reflexión conceptual desde la práctica diaria*

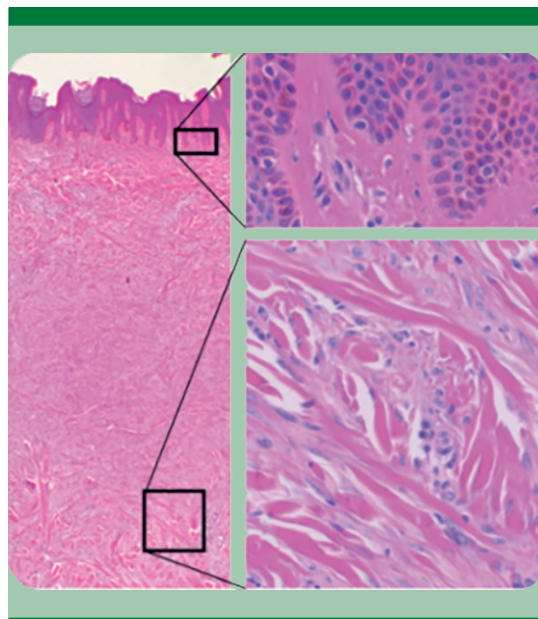
En la Patología quirúrgica contemporánea, el término fibrohistiocítico continúa utilizándose con relativa frecuencia como una categoría descriptiva para un grupo heterogéneo de lesiones mesenquimales que comparten características morfológicas de diferenciación fibroblástica y rasgos histiocitarios. Su empleo, sin embargo, sigue generando ambigüedades diagnósticas y conceptuales que merecen una reflexión crítica, particularmente en el contexto de la práctica patológica latinoamericana, donde los recursos diagnósticos pueden ser variables.

Desde un punto de vista histórico, la denominación de tumores fibrohistiocíticos surgió a partir de la observación de lesiones constituidas por células fusiformes y pleomórficas, frecuentemente organizadas en patrón estoriforme. Con el avance de la inmunohistoquímica y la patología molecular, se ha demostrado que muchas de estas neoplasias no corresponden a un linaje histiocitario verdadero, lo que ha motivado una reclasificación conceptual de este grupo.

En la práctica diagnóstica actual, el término fibrohistiocítico debe entenderse como una designación descriptiva y provisional, más que como una entidad diagnóstica definitiva. Su uso refleja con frecuencia la ausencia de diferenciación mesenquimal específica tras una evaluación inmunohistoquímica inicial.



**Figura 1.** Tumor fibrohistiocítico – histología H&E. Las imágenes muestran proliferación de células fusiformes y poligonales con citoplasma eosinófilo, dispuestas en patrón variable. Representa el espectro morfológico general de las lesiones fibrohistiocíticas.



**Figura 2.** Fibrohistiocitoma benigno (dermatofibroma). Dos imágenes centrales que evidencian una lesión bien delimitada, compuesta por células fusiformes en patrón estoriforme, con escasa atipia y bajo índice mitótico, compatible con comportamiento benigno.

Desde la perspectiva de la Patología latinoamericana, resulta fundamental promover un uso cuidadoso y contextualizado del término, enfatizando la correlación clínico-patológica y la adecuada descripción morfológica.

En conclusión, el término fibrohistiocítico representa un punto de partida en el proceso diagnóstico y no un diagnóstico final, requiriendo siempre una integración rigurosa de los hallazgos clínicos y patológicos.

*Significado diagnóstico del término fibrohistiocítico (imágenes):*

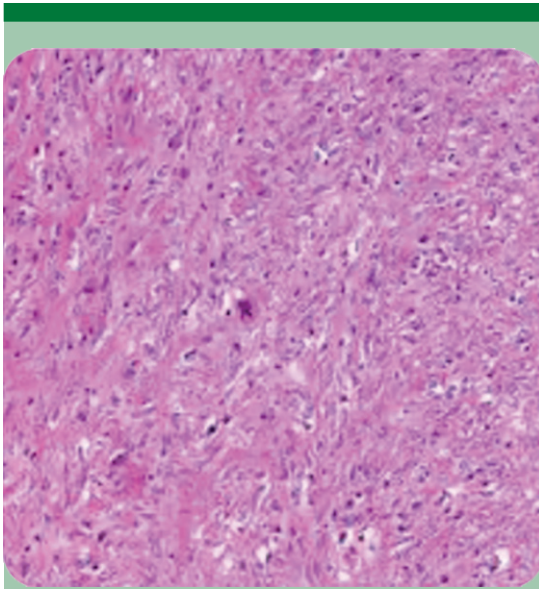
El término fibrohistiocítico en un diagnóstico histopatológico es descriptivo y no constituye un diagnóstico definitivo. Indica una proliferación celular con características fibroblásticas

e histiocitarias, cuyo significado depende del contexto clínico, morfológico e inmunohistoquímico.

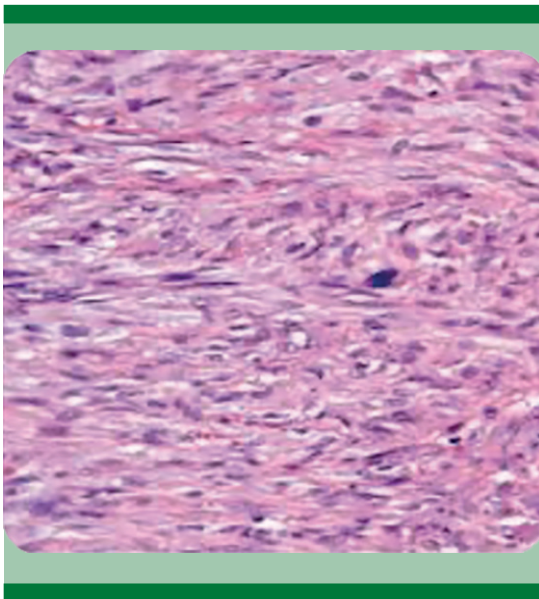
Las imágenes ilustran el espectro morfológico de las lesiones fibrohistiocíticas. Es fundamental destacar que la morfología por sí sola no establece el diagnóstico final, el cual debe integrarse con inmunohistoquímica, datos clínicos y, en casos seleccionados, estudios moleculares.

## BIBLIOGRAFÍA

1. Deyrup AT, Montgomery EA. Undifferentiated pleomorphic sarcoma: A modern perspective. *Adv Anatom Pathol* 2010; 17 (4): 247-258. <https://doi.org/10.1097/PAP.0b013e3181e7f2c1>
2. Fletcher CD. The evolving classification of soft tissue tumours: An update based on the new WHO classification. *Histopathol* 2014; 64 (1): 2-11. <https://doi.org/10.1111/his.12267>



**Figura 3.** Sarcoma pleomórfico indiferenciado (antes histiocitoma fibroso maligno). Se observa proliferación celular altamente pleomórfica, con núcleos irregulares, mitosis frecuentes y necrosis focal, correspondiente al extremo maligno del espectro fibrohistiocítico.



**Figura 4.** Patrón estoriforme. Disposición radiada de las células fusiformes en remolinos concéntricos, hallazgo clásico en lesiones fibrohistiocíticas, especialmente en dermatofibroma.

3. Fletcher CD, Bridge JA, Hogendoorn PC. Mertens F, et al WHO classification of tumours of soft tissue and bone. 4th ed. 2013. IARC Press.
4. Goldblum JR, Folpe AL, Weiss SW. Enzinger and Weiss's soft tissue tumors. 6th ed. 2014; Elsevier Saunders.
5. Weiss SW, Enzinger FM. Malignant fibrous histiocytoma: An analysis of 200 cases. Cancer 1978;41 (6): 2250-2266. [https://doi.org/10.1002/1097-0142\(197806\)41:6<2250::AID-CNCR2820410629>3.0.CO;2-8](https://doi.org/10.1002/1097-0142(197806)41:6<2250::AID-CNCR2820410629>3.0.CO;2-8)
6. WHO Classification of Tumours Editorial Board. Soft tissue and bone tumours. 5th ed. 2020 International Agency for Research on Cancer.

*Dr. José de Jesús Curiel Valdés  
Laboratorio Grupo Diagnóstico  
josecurielvaldes@grupodiagnostico.com  
Elaborado con apoyo de IA*

**Co-autor 6**

**¿Qué es un Fibrohistiocito?**

El fibrohistiocito es un término usado para describir morfológicamente a una célula con una apariencia mixta entre un fibrocito y un histiocito. Pero en realidad no existe histológicamente una célula fibrohistiocitaria.

Este concepto celular se usaba típicamente para describir a las células tumorales que caracterizan a ciertas neoplasias de la piel ya sea benignas como el dermatofibroma, lesiones de bajo grado de malignidad como el dermatofibrosarcoma protuberans y sarcomas agresivos como el fibrohistiocitoma maligno (sarcoma fibrohistiocítico).

El dermatofibroma es una entidad heterogénea con varios subtipos y tal vez la variedad celular sea la que podría ser la contraparte benigna del dermatofibrosarcoma protuberans. Ambas lesiones se originan de un fibroblasto monoclonal. El término de sarcoma fibrohistiocítico ha desaparecido de la clasificación de la Organización Mundial de la Salud y se considera más bien como un destino final de varios sarcomas con muy pobre diferenciación celular.

## BIBLIOGRAFÍA

1. Wan L, Park A, Almatroud L, Khachemoune A. Dermatofibroma: Reappraisal and Updated Review. *Clin Cosmet Invest Dermatol* 2025; 18: 1873-1887. <https://doi.org/10.2147/CCID.S526191>
2. Sbaraglia M, Bellan E, Dei Tos AP. The 2020 WHO Classification of Soft Tissue Tumours: news and perspectives. *Pathologica* 2021; 113 (2): 70-84. doi: 10.32074/1591-951X-213.
3. Thway K, Noujaim J, Jones RL, Fisher C. Dermatofibrosarcoma protuberans: pathology, genetics, and potential therapeutic strategies, *Ann Diagnost Pathol* 2016; 25: 64-71. <https://doi.org/10.1016/j.anndiagpath.2016.09.013>.

Mario Cervantes, MD  
Pathologist, Houston Texas, EUA.  
Office 281-618-8515  
Cell 832-638-6072

### Co-autor 7

Por muchos años se sostuvo el concepto de histogénesis para identificar el supuesto origen en una célula normal de las células neoplásicas que forman los diversos tumores humanos. Por ejemplo, se decía que las células de un lipoma provenían de los adipocitos normales. A la luz del conocimiento de las células madre, el concepto de histogénesis ha ido cayendo en desuso, porque hoy sabemos que una célula madre puede adquirir un fenotipo (forma y función) determinado a partir de las vías de señalización intracelular cuando son estimuladas por factores de crecimiento u otras moléculas que se unen a los correspondientes receptores celulares. Así, más que hablar de histogénesis hoy se prefiere hablar de fenotipo (adiposo, muscular, epitelial, melanocítico, linfohematopoyético, etc.).

### *El fibrohistiocito y su uso en la anatomía patológica*

De acuerdo a lo anterior, la plasticidad que le permite a ciertas células expresar un fenotipo determinado como un fenómeno incluso reversible, que depende tanto de factores externos como de la dinámica celular interna, nos hace

entender que una célula fundamental que reside en el tejido conectivo como el fibroblasto puede adquirir características que la conviertan en algún momento en un “hibrido”. Por ejemplo, puede tener un fenotipo simultáneo de fibroblasto y miocito liso, a lo que llamaremos miofibroblasto, célula que juega un papel relevante en la cicatrización y en otros procesos normales y patológicos. O puede ser el caso de un fenotipo mixto entre el fibroblasto y el histiocito, a lo que se le puede llamar fibrohistiocito. Más allá de la morfología microscópica, estos fenotipos se pueden demostrar mediante la expresión con inmunohistoquímica de diversos marcadores, el uso (cada vez más raro) de la microscopia electrónica y determinando el conjunto de genes que son expresados en su genoma. En teoría, cuando una neoplasia está formada por fibrohistiocitos la denominamos fibrohistiocitoma o histiocitoma fibroso, que en la piel constituye tumores como los histiocitomas fibrosos o dermatofibromas, entidades muy comunes y bien caracterizadas, admitidas por todos los estudiosos de esta área de la patología. Incluso en este caso hay quienes afirman que la célula que forma los fibrohistiocitomas cutáneos (dermatofibromas) es más bien un miofibroblasto.

Sin embargo, fuera de esa topografía y, especialmente, en los tejidos blandos, el diagnóstico de fibrohistiocitoma o histiocitoma fibroso (maligno) sólo se admite hoy en día como un diagnóstico por exclusión, una vez que se han descartado fehacientemente otras posibilidades. Es por eso que el diagnóstico de fibrohistiocitoma o histiocitoma fibroso se utiliza cada vez menos fuera de la piel. En lo personal y fuera de la piel, no suelo utilizar ni el término fibrohistiocito ni su contraparte neoplásica (fibrohistiocitoma o histiocitoma fibroso), salvo que haya descartado primero otros diagnósticos diferenciales.

Dr. Luis Muñoz

**Co-autor 8**

Desde mi residencia en patología general me llamaba mucho la atención el escuchar a algunos patólogos adscritos en los Hospital del Centro Médico Nacional del IMSS, usar el término “fibro-histiocito” o “tumor fibrohistiocítico” con cierta frecuencia; y más adelante en congresos y otras reuniones muchos colegas continúan hoy en día empleando esos términos, frecuentemente sin precisar de qué célula están hablando.

Textos clásicos de histología como el Ham<sup>1</sup> dedican párrafos enteros al fibrocito, miofibroblasto y fibroblasto, y también al macrófago, pero no menciona al “fibro-histiocito”.

Libros de histología más recientes tratan sobre el fibrocito, el fibroblasto y el miofibroblasto; así como sobre el macrófago, pero no escriben línea alguna sobre el “fibro-histiocito”.<sup>2</sup>

En el texto editado por Mills,<sup>3</sup> se dedican párrafos completos al fibrocito y otros tantos la macrófago, pero no se encuentra el término “fibro-histiocito” en ninguno de sus excelentes capítulos.

Interesantemente, el término *histiocito*, fue introducido en la literatura desde el año de 1913 por Aschoff y Kiyono<sup>4</sup> para describir células fagocíticas grandes en diversos tejidos, pero sin mucho fundamento científico, pues ya dichas células: macrófagos y micrófagos (neutrófilos polimorfonucleares) habían sido descubiertas por Metchnikoff desde 1882 al insertar espinas de rosal en una estrella de mar y ver cómo estas células macrofágicas ejecutaban su función de defensa. Por ello ameritó el Premio Nobel en 1908, que compartió con Paul Erlich.<sup>5,6</sup>

Actualmente está plenamente aceptado que los fagocitos mononucleares son una familia de células que incluye células progenitoras, monocitos sanguíneos, células dendríticas y macrófagos residentes en los tejidos. Existen con cierta variación en su morfología de acuerdo con el órgano en

dónde se les observe y reaccionan con el CD68 y el CD163. No así el fibrocito o el fibroblasto.<sup>7</sup>

Estoy seguro de que actualmente todos los patólogos usamos las denominaciones fibrocito, fibroblasto y miofibroblasto con pleno conocimiento de lo que estamos hablando o tratando. En cambio la palabra *histiocito*, que literalmente significa *célula del tejido*, sería una célula ubicada en todos los tejidos del organismo y evidentemente no lo es. En realidad, por ello mismo ha dejado de ser útil y en consecuencia su uso no está justificado.

Desde el año de 1986, en un breve pero educativo y bien fundamentado artículo sobre el tema, Headington propuso dejar atrás el uso de la palabra *histiocito*, pues la denominación de macrófago cumple enteramente con las características de su morfología y sus funciones.<sup>8</sup>

Curiosamente, en su libro *Cutaneous Soft Tissue Tumors*, Requena y Kutzner dedican el primer capítulo a los Tumores Fibrohistiocíticos y presentan al lector una clasificación de ellos diseñada en tres apartados: Tumores fibrohistiocíticos benignos, de malignidad intermedia y malignos; sobre el texto estos autores señalan que “la histogénesis de la mayoría de los tumores fibrohistiocíticos es incierta y el diagnóstico histopatológico está basado en los hallazgos con hematoxilina y eosina”.<sup>9</sup>

En resumen, yo no uso estos términos porque no considero que exista fundamento científico para denominar a célula alguna como “fibro-histiocito” y tampoco para tratar sobre proliferaciones o tumores o lesiones “fibrohistiocíticas”.

**REFERENCIAS**

1. Ham AW. *Histology*, 7<sup>th</sup> Ed., Philadelphia: Lippincott: 1974, p 220-4 y 244.
2. Gartner LP, Hiatt J. *Texto atlas de histología*. 2<sup>a</sup> Ed, México: McGraw-Hill: 2002, p 110-11 y 118-9.
3. Mills SE: *Histology for pathologists*. 4<sup>th</sup> Ed. Philadelphia: Lippincott: 2012, p 163 y 858-60.

4. Aschoff L, Kiyono K: Zur frage der grossen Mononuklearn. Folia Haematol 1913; 15: 383-390.
5. Kaufman SH: Immunology's fundation: the 100-year anniversary of the Nobel Prize to Paul Erlich and Elie Metchnikoff. Nat Immunol 2008; 9: 705-12.
6. Edwards CR, Lipsky PE: How does Elie Metchnikoff relate to the investigator of today? Ann Rheum Dis 2025; 84: 1616-20.
7. Hume DA, Millar SM, Pettit A: Macrophage heterogeneity in the single-cell era: facts and artifacts. Blood 2023; 142: 1339-47.
8. Headington JT: The histiocyte. In memoriam. Arch Dermatol 1986; 122: 532-3.
9. Requena L, Kutzner H: Cutaneous Soft Tissue Tumors. Philadelphia: Wolters Kluwer 2015: 1-218.

*Dr. Mario Magaña.*

*Centro de Dermatología & Dermatopatología,  
CDMX.*

*[www.dermatopatologia.mx](http://www.dermatopatologia.mx)*

<https://doi.org/10.24245/patrl.v64id.10068>

# Angioleiomioma cavernoso en la escápula: reporte de un caso y revisión de la bibliografía

## Scapula cavernous angioleiomyoma: a case report and literature review.

Nicole Dimas Vásquez, Montserrat Chao Crecente, Ignacio Pagnon, María Gómez Márquez, Adrián Nogales Moro, Gonzalo García de Casasola

### Resumen

**ANTECEDENTES:** El angioleiomioma es un tumor mesodérmico benigno. Deriva de las células musculares de los vasos sanguíneos. Se localiza principalmente en el tejido subcutáneo y aparece con una lesión nodular bien circunscrita, de crecimiento lento y a veces doloroso.

**CASO CLÍNICO:** Paciente masculino de 47 años, con una lesión en la escápula izquierda firme y dolorosa, derivado clínicamente como lipoma/angiolipoma. El estudio de inmunohistoquímica confirmó la coexistencia de células musculares lisas con positividad para actina de músculo liso, actina muscular específica, caldesmón y los endotelios vasculares son positivos para CD31.

Se estableció el diagnóstico de angioleiomioma cavernoso.

**CONCLUSIONES:** Es importante considerar este tipo de tumores en el diagnóstico diferencial de lesiones subcutáneas, tomando en cuenta los porcentajes de casos según el género y la localización. Clínicamente puede confundirse con diversas lesiones, por lo que resulta fundamental realizar un análisis histopatológico e inmunohistoquímico para establecer el diagnóstico preciso.

**PALABRAS CLAVE:** Angioleiomioma cavernoso; células musculares lisas; tejido subcutáneo; escápula; lipoma; actina; caldesmón; diagnóstico diferencial.

### Abstract

**BACKGROUND:** Angioleiomyoma is a benign mesodermal tumor. It originates from the smooth muscle cells of blood vessels. It is primarily located in the subcutaneous tissue and presents as a well-circumscribed, slow-growing, and sometimes painful nodular lesion.

**CLINICAL CASE:** A 47-year-old male patient presented with a firm and painful lesion on his left scapula, clinically diagnosed as a lipoma/angiolipoma. Immunohistochemical staining confirmed the coexistence of smooth muscle cells positive for smooth muscle actin, muscle-specific actine, and caldesmon. Vascular endothelia were positive for CD31.

A diagnosis of cavernous angioleiomyoma was established.

**CONCLUSIONS:** It is important to consider this type of tumor in the differential diagnosis of subcutaneous lesions, considering the percentages of cases according to gender and location. Clinically, it can be confused with various lesions, making histopathological and immunohistochemical analysis essential for accurate diagnosis.

**KEYWORDS:** Cavernous angioleiomyoma; Smooth muscle cells; Subcutaneous tissue; Scapula; Lipoma; Actin; Caldesmon; Differential diagnosis.

Servicio de Anatomía patológica, Hospital Universitario Severo Ochoa, Leganés (Madrid).

**Recibido:** septiembre 2025

**Aceptado:** enero 2026

### Correspondencia

Nicole Dimas Vásquez  
nicole.dimas@salud.madrid.org

### Este artículo debe citarse como:

Dimas-Vásquez N, Chao-Crecente M, Pagnon I, Gómez-Márquez M, Nogales-Moro A, García-de Casasola G. Angioleiomioma cavernoso en la escápula: reporte de un caso y revisión de la bibliografía. Patología Rev Latinoam 2026; 64: e10068.

## ANTECEDENTES

El angioleiomioma pertenece a la familia de los tumores musculares perivasculares.<sup>1</sup> Es un tumor benigno de origen mesenquimal, el cual presenta tres subtipos: sólido, venoso y cavernoso.<sup>1</sup> Todos los subtipos se encuentran constituidos por células musculares lisas bien diferenciadas que se distribuyen en torno a los vasos sanguíneos,<sup>2-3</sup> y son de tamaño grande y mediano. Su localización más habitual es dermis, con posible extensión al tejido celular subcutáneo.<sup>4-5</sup> Suele ser único, pequeño, bien delimitado y presentar un crecimiento lento.<sup>6-8</sup>

Afecta a pacientes de cualquier edad, con una incidencia máxima entre la cuarta y sexta década de vida.<sup>3-6</sup> Es más común en mujeres que hombres.<sup>9-13</sup> La localización más habitual es en los miembros inferiores,<sup>6,7</sup> aunque se pueden aparecer en la cabeza, el cuello y los miembros superiores. La localización de la lesión puede variar según el subtipo del angioleiomioma.<sup>1</sup>

## CASO CLÍNICO

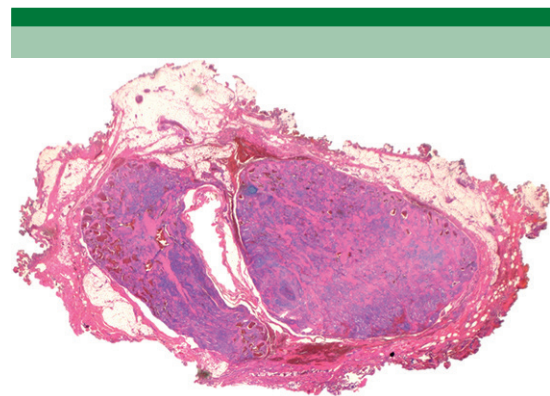
Paciente masculino de 47 años, con antecedentes de doble lesión aórtica, estenosis severa e insuficiencia moderada-severa de la válvula bicúspide, en tratamiento con anticoagulantes. Acudió al servicio de dermatología por una lesión en la escápula izquierda, bien delimitada, dolorosa al tacto, de un año de evolución. Se planifica la exéresis de la lesión en el quirófano.

### Evaluación y diagnóstico anatomopatológico

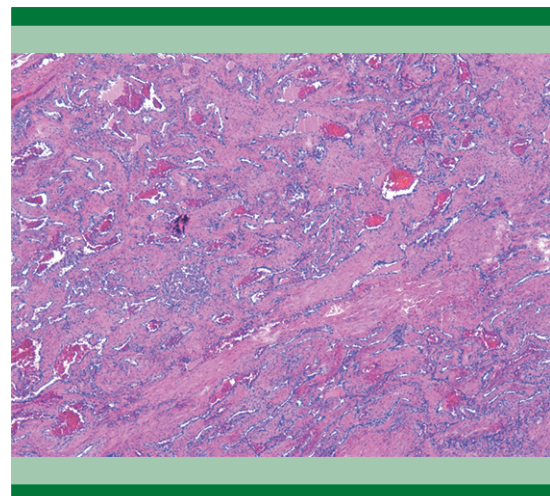
En el servicio de Anatomía patológica se recibió un espécimen de 2 x 1.4 cm, de aspecto encapsulado, consistencia elástica y coloración parduzca con punteado congestivo.

Se realizaron cortes histológicos y se tiñeron con hematoxilina y eosina. Se identificó una lesión compuesta por nódulos bien delimitados y rodeados por tejido conectivo denso (Figura 1). A un mayor aumento se evidenció que los nódulos estaban compuestos por estructuras vasculares de distintos calibres, con algunas zonas dilatadas y paredes engrosadas que se continuaban entre sí, compuestas por músculo liso maduro (Figuras 2 y 3). No se evidenció atipia citológica.

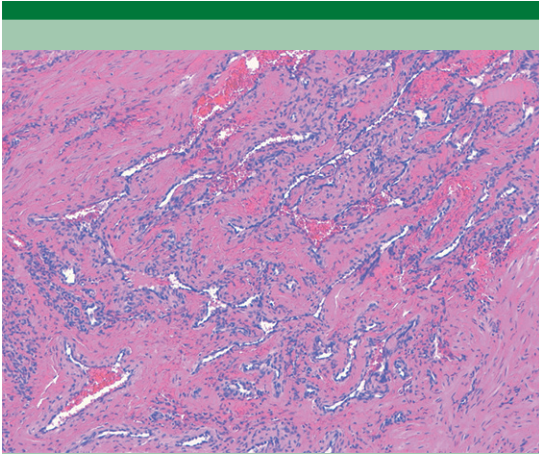
El estudio de inmunohistoquímica confirmó la coexistencia de células musculares lisas con



**Figura 1.** Lesión compuesta por nódulos bien delimitados, rodeado por tejido conectivo denso. H&E (Lupa).



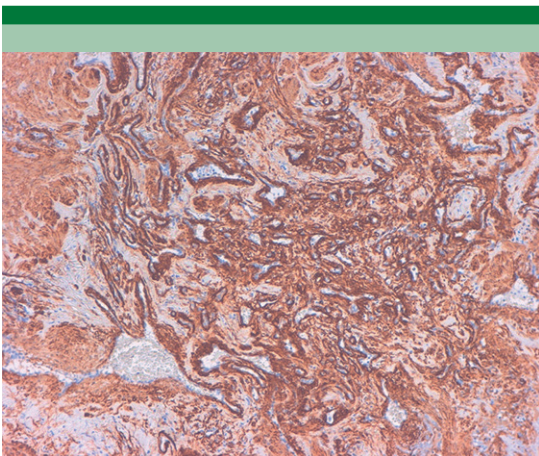
**Figura 2.** Lesión compuesta por estructuras vasculares de distintos calibres y fascículos maduros de músculo liso. H&E (40x).




**Figura 3.** Estructuras vasculares con paredes engrosadas que se continúan entre sí, compuestas por músculo liso. H&E (100x).

positividad para actina de músculo liso (**Figura 4**), actina muscular específica, caldesmón y los endotelios vasculares son positivos para CD31 (**Figura 5**).

Se estableció el diagnóstico de angioleiomioma cavernoso.



**Figura 4.** Marcador que muestra células positivas para actina del músculo liso. SMA (10x).



**Figura 5.** Marcador positivo en los endotelios vasculares. CD31 (4x).

## DISCUSIÓN

Los angioleiomiomas tuvieron por primera vez una descripción detallada en una publicación por Stout en 1937,<sup>14,15</sup> en la cual hizo una revisión exhaustiva de 15 casos. Actualmente se encuentran clasificados por la Organización mundial de la salud (WHO) en el grupo de tumores pericíticos y perivasculares.<sup>1,14</sup>

Son lesiones poco frecuentes, que representan el 5 % de los tumores benignos de tejidos blandos.<sup>4-6</sup> Se presentan como lesión solitaria, de crecimiento lento y que en un 58 % presentan dolor.<sup>6-13</sup> Con mayor incidencia en mujeres que hombres,<sup>3-13</sup> presentándose mayormente en la cuarta a sexta década de la vida,<sup>14</sup> se subdividen histológicamente en tres grupos y se clasifican según el grado de distribución del músculo liso y las diferentes formas de las cavidades vasculares.<sup>16</sup>

La incidencia según el género varía: los subtipos venoso y cavernoso predominan en los hombres, mientras que el subtipo sólido es más frecuente en las mujeres.<sup>1-4</sup>

La localización predomina en algunas áreas según el subtipo, los de tipo sólido predominan en los miembros inferiores; <sup>1</sup> el subtipo venoso afecta con mayor frecuencia la cabeza y cuello, <sup>1</sup> y el subtipo cavernoso, el menos común, se encuentra en extremidades superiores. <sup>1-8</sup>

Desde el punto de vista histológico, el angioleiomioma está compuesto por haces de músculo liso maduro con disposición perivascular, un índice mitótico bajo y escasa atipia celular. Entre otros hallazgos histológicos se encuentran las calcificaciones en las lesiones más antiguas, hialinización del estroma, cambios mixoides <sup>9,10</sup> y adipocitos maduros en el 3% de las lesiones. <sup>1</sup>

### Subtipos de angioleiomioma

- **Tipo sólido:** Es el subtipo más común, representa el 66% de todos los angioleiomiomas. <sup>6</sup> Histológicamente se caracteriza por fascículos de células musculares maduras y vasos intermedios comprimidos en forma de hendidura. <sup>3</sup>
- **Tipo venoso:** Varía del 23 al 38% de los angioleiomiomas, <sup>6</sup> se compone de haces de músculo liso diferenciado con una acentuación perivascular, con predominio de canales vasculares dilatados y de paredes gruesas. <sup>3</sup>
- **Tipo cavernoso:** Es el subtipo más infrecuente, representa del 1 al 11% de los angioleiomiomas. <sup>6</sup> Tiene similitudes con el hemangioma cavernoso y se caracteriza por tabiques intervasculares que contienen células musculares lisas. <sup>3-8</sup>

El diagnóstico preoperatorio de estas lesiones es complejo ya que la presentación clínica y radiológica no es del todo concluyente, por lo que la forma más precisa para establecer el diagnóstico es el estudio histopatológico. <sup>5-9</sup> Entre los diagnósticos diferenciales puede estar el lipoma, fibroma, schwannoma, tumor glómico, miopericitoma y otros. <sup>3-10</sup>

La inmunohistoquímica puede ser útil en el diagnóstico anatomopatológico, porque las células tumorales tienden a ser difusamente positivas para actinas, calponina y h-caldesmon. <sup>3-11,12</sup>

Al ser una neoplasia benigna, supone un buen pronóstico y bajo porcentaje de recurrencia posterior a la resección. <sup>11</sup> En caso de recurrencia se recomienda llevar a cabo la extirpación con ampliación de bordes y manejarse como una neoplasia maligna de bajo grado. <sup>9</sup>

### CONCLUSIONES

Es importante considerar este tipo de tumores en el diagnóstico diferencial de lesiones subcutáneas, tomando en cuenta los porcentajes de casos según el género y la localización. Clínicamente puede confundirse con diversas lesiones, por lo que resulta fundamental realizar un análisis histopatológico e inmunohistoquímico para establecer el diagnóstico preciso.

### REFERENCIAS

1. Zuo Z, Wu W, Li X, Zhang L, et al. Mediastinal cavernous angioleiomyoma: A case report and review of literature. *Exp Ther Med* 2022; 24 (4). <https://doi.org/10.3892/etm.2022.11568>.
2. Cigna E, Maruccia M, Malzone G, et al. A large vascular leiomyoma of the leg. *J Surg Case Rep* 2011; 12: 7. <https://doi.org/10.1016/j.jus.2011.10.007>.
3. Lindberg ML. Angioleiomyoma. *Expert Path* 2021. <https://app-expertpath-com.m-hso.a17.csinet.es/document/angioleiomyoma/298af0d4-3c59-442b-88b1-701fbab0fc0?searchTerm=angioleiomyoma>
4. Varadarajan VV. Angioleiomyoma of nasal septum: Case report and literature review. *Operative Techniques in Otolaryngology. Head Neck Surg* 2016; 27 (4): 176-179. <https://doi.org/10.1016/j.xocr.2016.10.001>.
5. Edwards S, Kingsford A. Angioleiomyoma within the first intermetatarsal space of the foot. *Foot Ankle Surg Techn Rep Cases* 2016. <https://doi.org/10.1016/j.fastrc.2021.100050>
6. Moll JR, DeMeo MT, Canter RJ. Angioleiomyoma of the knee: An uncommon cause of leg pain. A systematic review of the literature. *Int J Care Injured* 2021; 51 (2): 414-421. <https://doi.org/10.1016/j.inat.2020.100877>
7. Koca H, Güneri P, Çetingül E, et al. A very rare form of leiomyoma: Mandibular angioleiomyoma. *Res Pract* 2006; 202 (5): 395-398. <https://doi.org/10.1016/j.pedex.2006.01.007>
8. Chandanwale S, Gupta K, Vimal S, Panicker N. Recurrent angioleiomyoma in the neck: A rare case report. *J Surg Techn*

- Case Rep 2014; 6 (1): 29-31. <https://doi.org/10.4103/2278-0513.132121>
9. Rohilla S, Jain N, Dhaukhandi DB, Singh S. Angioleiomyoma of the plantar-medial arch: A case report. *J Clin Diag Res* 2016; 10 (8): ED05-ED06. <https://doi.org/10.7860/JCDR/2016/19988.8112>
  10. Halai M, Choudry Q, Saeed H. Angioleiomyoma: Rare soft tissue tumor of the foot and ankle, review of two patients and review of the literature. *J Surg Case Rep* 2021; 11: rjab535. <https://doi.org/10.1093/jscr/rjab535>.
  11. Deekonda P, Thakur P. Vulvar angioleiomyoma. *Gynecol Min Inv Ther* 2021; 10 (4): 229-231. [https://doi.org/10.4103/GMIT.GMIT\\_6\\_21](https://doi.org/10.4103/GMIT.GMIT_6_21).
  12. Subhadarshani S, Sethy M. A purple retro auricular nodule. *Indian J Dermatol* 2023; 68 (2): 196. [https://doi.org/10.4103/ijd.ijd\\_814\\_21](https://doi.org/10.4103/ijd.ijd_814_21).
  13. Aljarbou O. Angioleiomioma. *Patho Outlines* 2021. <https://www.pathologyoutlines.com/topic/softtissueangioleiomyoma.html>.
  14. Elder DE, Massi D, Scolyer RA, Willemze R. WHO Classification of skin tumours. 5<sup>th</sup> Ed. 2023.
  15. Stout AP. Leiomioma solitario cutáneo y subcutáneo. *Am J Cancer* 1937; 29 (3): 435-469. <https://doi.org/10.1158/ajc>.
  16. Lee SJ, Bae JH, Lee JH, Lee WS. A case of primary rectal angioleiomyoma: review of radiologic finding with histopathologic correlation. *SAGE Open Med Case Rep* 2014; 2: 204. <https://doi.org/10.1177/2047981614531755>.

<https://doi.org/10.24245/patrl.v64id.10081>

# Tumor maligno de la vaina del nervio periférico con diferenciación rabdiomioblástica (tumor tritón maligno): reporte de un caso

## Malignant peripheral nerve sheath tumor with rhabdomyoblastic differentiation (malignant triton tumor): A case report.

Ana Paola Santos Pérez,<sup>1</sup> Ileana Valdez Gutiérrez,<sup>2</sup> Huanni Vargas Osoria,<sup>3</sup> Rafael Estévez Castro<sup>4</sup>

### Resumen

**ANTECEDENTES:** El tumor maligno de la vaina del nervio periférico con diferenciación rabdiomioblástica (tumor tritón maligno) es una neoplasia poco frecuente, que afecta a pacientes con una edad media de 31.7 años, sin predilección por el género. La pérdida completa de la expresión de H3K27me3 es una característica importante para establecer el diagnóstico, principalmente en pacientes con tumor maligno de la vaina del nervio periférico con diferenciación rabdiomioblástica de alto grado.

**CASO CLÍNICO:** Paciente masculino de 37 años, con síntomas de lumbalgia y múltiples nódulos en la piel del abdomen. La resonancia magnética informó neurofibromatosis plexiforme bilateral, además de un gran neurofibroma pélvico izquierdo. Los cortes histológicos mostraron neoplasia de células fusiformes sin patrón vascular específico, con zonas que variaban en densidad; también se observaron células con citoplasma eosinofílico extenso, con estriaciones y núcleos hiper cromáticos. La inmunohistoquímica mostró pérdida de la expresión de S100 y H3K27me3 e inmunopositividad para miogenina y desmina en las células rabdiomioblásticas, además de un índice de proliferación con Ki-67 (MIB-1) del 30-40%.

**CONCLUSIÓN:** Al momento de establecer el diagnóstico de tumor maligno de la vaina del nervio periférico con diferenciación rabdiomioblástica es importante buscar asociación con neurofibromatosis tipo 1. A pesar del reciente descubrimiento de la pérdida de expresión de H3K27me3 en estos tumores, lo más importante durante el diagnóstico siguen siendo los hallazgos morfológicos. En pacientes con morfología atípica es imprescindible apoyarse de estudios de inmunohistoquímica y moleculares.

**PALABRAS CLAVES:** Tumor maligno de la vaina del nervio periférico; Lumbalgia; Resonancia megnética; Inmunhistoquímica; H3k27me3; Miogenina; Desmina; Ki-67.

### Abstract

**BACKGROUND:** Malignant peripheral nerve sheath tumor (TMVNP) with rhabdomyoblastic differentiation (malignant triton tumor) is a rare neoplasm with a mean age of onset of 31.7 years, with no sex predilection. Complete loss of H3K27me3 expression may be diagnostically useful, mainly in high-grade TMVNP.

**CLINICAL CASE:** 37-year-old male patient with symptoms of low back pain, in addition to multiple skin nodules in the abdomen, with MRI report in favor of bilateral plexiform neurofibromatosis with large left pelvic neurofibroma. The histological sections showed a spindle cell neoplasm with no specific vascular pattern observed, with areas varying in density, also showing some cells with extensive eosinophilic cytoplasm with striations and hyperchromatic nuclei. Immunohistochemistry showed loss of expression of S100 and H3K27me3 and immunopositivity for myogenin and desmin in rhabdomyoblastic cells, in addition to a proliferation index with Ki-67 (MIB-1) between 30-40%.

**CONCLUSION:** At the time of diagnosis of malignant peripheral nerve sheath tumor with rhabdomyoblastic differentiation it is important to look for association with neu-

<sup>1</sup> Residente de Anatomía Patológica.

<sup>2</sup> Médico ayudante, Departamento de Anatomía Patológica.

Hospital Regional Universitario José María Cabral y Báez, Santiago De Los Caballeros, República Dominicana.

**Recibido:** septiembre 2025

**Aceptado:** enero 2026

### Correspondencia

Ana Paola Santos Pérez  
anapaola3005@gmail.com

### Este artículo debe citarse como:

Santos-Pérez AP, Valdez-Gutiérrez I, Vargas-Osoria H, Estévez-Castro R. Tumor maligno de la vaina del nervio periférico con diferenciación rabdiomioblástica (tumor tritón maligno): reporte de un caso. Patología Rev Latinoam 2026; 64: e10081.

rofibromatosis type 1. Despite the recent discovery of loss of H3k27me3 expression in these tumors, morphologic findings are the most important feature for diagnosis. In cases where the morphology is not typical it is essential to rely on immunohistochemical and molecular studies.

**KEYWORDS:** Malignant peripheral nerve sheath tumor; Low back pain; Magnetic resonance imaging; Immunohistochemistry; H3k27me3; Myogenin; Desmin; Ki-67.

## ANTECEDENTES

El tumor maligno de la vaina del nervio periférico es una neoplasia que representa el 5-10% de los tumores de tejidos blandos. Un 5% tiende a mostrar diferenciación rabdomioblástica, y en este caso se denomina: tumor tritón maligno.<sup>1,2</sup>

Fue descrito por primera vez en 1932 por Masson y lleva el nombre de tritón debido a la asociación con experimentos realizados por Locatelli en salamandras tritones, en quienes indujo el crecimiento supernumerario de sus extremidades, provistas de hueso y músculo. Sin embargo, Masson también tenía una segunda teoría, en la que las células neoplásicas de Schwann pueden sufrir transformación en células musculares estriadas.<sup>3</sup>

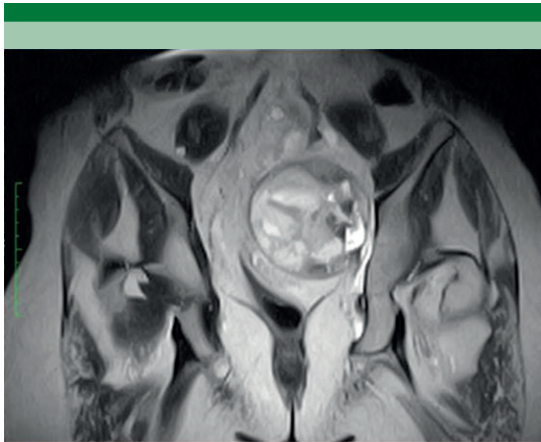
En 1973, Woodruff y colaboradores establecieron que para llamarlo tumor tritón maligno debe que cumplir una serie de características: 1) surgir del nervio periférico o asociarse con neurofibromatosis tipo 1 (síndrome de Von Recklinghausen); 2) gran parte del tumor debe mostrar características de células de Schwann y 3) coexistir rabdomioblastos dentro del tumor maligno del nervio periférico, y de esta forma se descarta la probabilidad de que los tumores fueran producto de un rabdomyosarcoma metastásico.<sup>3</sup>

## CAS OCLÍNICO

Paciente masculino de 37 años, con síntomas clínicos de lumbalgia de un año de evolución, quien con el cuadro clínico permaneció en su domicilio cinco meses y, posterior al agravamiento de los síntomas, acudió a consulta. El examen físico mostró múltiples nódulos blandos en la piel del abdomen y fuerza muscular IV/V en el miembro inferior izquierdo.

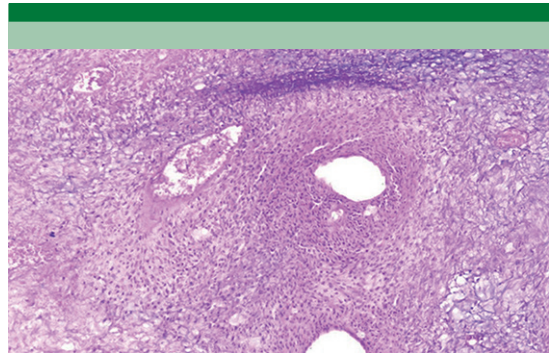
En la resonancia magnética de columna vertebral lumbar se identificaron hallazgos compatibles con neurofibromatosis plexiforme bilateral, además de un neurofibroma pélvico izquierdo de gran tamaño (**Figura 1**). Se estableció el diagnóstico de neurofibroma plexiforme sacroilíaco izquierdo, probable neurofibromatosis tipo 1. Se decidió efectuar la escisión del tumor, que posteriormente fue remitido al servicio de Anatomía Patológica.

Se recibió un espécimen fijado en formol al 10%, de forma ovoide, de 11 x 9.4 x 5.9 cm y 407 g, con superficie lisa, amarilla y brillante, con zonas blanquecinas; al corte blando, con áreas amarillentas de aspecto necrótico (**Figura 2**). Las secciones histológicas mostraron neoplasia de células fusiformes sin patrón vascular específico, con zonas que variaban en densidad. En



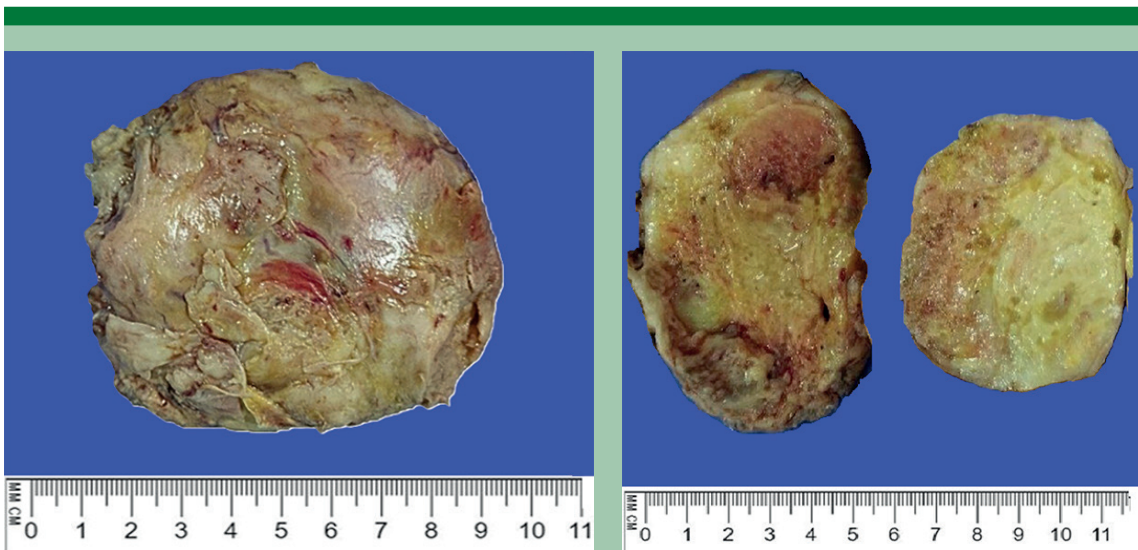
**Figura 1.** Resonancia magnética contrastada de pelvis, que muestra una lesión expansiva heterogénea en el espacio sacroilíaco izquierdo, con extensión y compresión al músculo piriforme ipsilateral.

su mayor parte estaban dispuestas en fascículos, alternando con áreas hipocelulares (**Figura 3**), con evidente acentuación perivascular de las células neoplásicas y extensas áreas de necrosis. Además, se observaron algunas células con citoplasma eosinófilo extenso con estriaciones

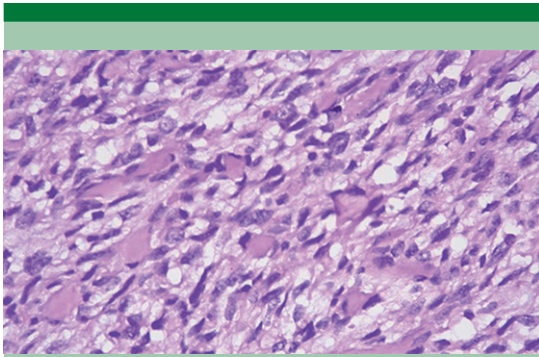


**Figura 3.** Microfotografía que muestra la acentuación perivascular y áreas hipocelulares.

y núcleos hiper cromáticos. Con base en las características descritas se integró el diagnóstico de tumor maligno de la vaina del nervio periférico con diferenciación rbdomioblástica (tumor tritón maligno; **Figura 4**), confirmado por estudios de inmunohistoquímica que mostraron: pérdida de expresión de S100 y H3K27me3 e inmunopositividad para miogenina y desmina en células rbdomioblásticas, INI1 retenido, así como actina de músculo liso y TLE-1 negativos,



**Figura 2.** Pieza quirúrgica recibida para el estudio histopatológico.



**Figura 4.** Microfotografía que muestra la diferenciación rabiomioblástica.

además de un índice de proliferación con Ki-67 (MIB-1) entre 30-40%.

## DISCUSIÓN

El tumor maligno de la vaina del nervio periférico es una neoplasia poco frecuente. Se conocía como schwannoma maligno, neurosarcoma o neurofibrosarcoma; sin embargo, esta nomenclatura no se recomienda actualmente por la Organización Mundial de la Salud. Este tipo de tumores se originan de las células de Schwann; no obstante, pueden asociarse con neurofibroma, neurofibroma atípico o plexiforme.<sup>4</sup> Los pacientes con antecedentes familiares de NF1 (neurofibromatosis 1) tienen un riesgo de 50% de padecer tumor maligno de la vaina del nervio periférico, incluso existen dos vías por las que puede originarse: 1) alteraciones en CDKN2A/CDKN2B y 2) coexistencia de componentes de PRC2 (EED o SUZ12).<sup>1,5</sup>

Ambos géneros suelen afectarse de igual forma por la enfermedad, e inicia a una edad media de 31.7 años. Sin embargo, se ha demostrado que los hombres con neurofibromatosis tipo 1 son afectados con mayor frecuencia, sobre todo de entre 20-30 años. El caso aquí expuesto corresponde a un paciente masculino, que clínicamente tuvo lesiones asociadas con neu-

rofibromatosis.<sup>4</sup> De acuerdo con la frecuencia de sitios anatómicos afectado, el tumor maligno de la vaina del nervio periférico aparece: 20% en la cabeza y cuello, 32% en el tronco y 24% en las extremidades. Sin embargo, pueden originarse en cualquier sitio donde haya nervio periférico: mediastino, pulmón y corazón.<sup>6</sup> En el paciente de este caso apareció en la región pélvica izquierda.

Estos tumores suelen surgir de nervios mayores y suelen manifestar dolor irradiado, que con frecuencia es el síntoma inicial, además de alteraciones sensoriales y motoras.<sup>5</sup>

Desde el punto de vista macroscópico, pueden llegar a ser tumores grandes y encontrarse en planos profundos. Al corte tienen una apariencia similar a la carne de pescado. Pueden tener áreas de necrosis y hemorragia<sup>7</sup>. El diagnóstico se establece con el examen histopatológico, donde se observa patrón fascicular, a veces serpentiginoso; células con núcleos hipercromáticos y citoplasma claro y escaso, mostrando áreas hipocelulares que alternan con zonas hipercelulares. Ocasionalmente se observan áreas de necrosis, figuras mitóticas y acentuación perivascular. Histológicamente, el caso expuesto corresponde con tumor maligno de la vaina del nervio periférico.<sup>1,7</sup> En raras ocasiones puede haber diferenciación heteróloga con músculo esquelético (tumor tritón maligno), hueso, cartílago, vasos sanguíneos y formación glandular, con o sin mucina, en el 15% de los casos.<sup>1</sup>

Son positivos por inmunohistoquímica para S100 (50-90%) y Leu7, que muestra su origen en la vaina nerviosa. El tumor tritón maligno también es positivo para marcadores de células rabiomioblásticas como desmina, vimentina, miogenina, actina y miosina.<sup>4</sup> Otros marcadores positivos incluyen SOX10 (<70%) y GFAP (20-30%). Es importante tener en cuenta que la tinción para S100 y SOX10 es focal y parcheada y en casos de alto grado pueden no tener expre-

sión. La pérdida de expresión de H3K27me3 se ha demostrado que es un método útil para el diagnóstico, especialmente en tumores de alto grado; sin embargo, debe tenerse cautela porque otros tumores pueden tener pérdida de expresión.<sup>1,8,9</sup>

Además de la mutación del gen NF1, existen dos vías alternas para originarse el tumor maligno de la vaina del nervio periférico: 1) alteraciones en CDKN2A/CDKN2B y 2) componentes de PRC2 (EED o SUZ12). Aproximadamente el 80% de los tumores de alto grado tienen pérdida completa de PRC2 o de H3K27me3 (1); nuestro caso mostró pérdida de la expresión de este último.

Debido a la variabilidad histológica del tumor maligno de la vaina del nervio periférico y su capacidad de diferenciación heteróloga, es complicado diferenciarlo de otras neoplasias. El patrón de crecimiento con células fusiformes puede crear confusión con un leiomioma, rhabdomioma embrionario o sarcoma sinovial monofásico. Sin embargo, el leiomioma se caracteriza por núcleos alargados de bordes romos y expresión de anticuerpos como actina del músculo liso, h-Caldesmon junto con desmina. Cuando el componente rhabdomioblástico del TMVNP simula un rhabdomioma pleomórfico, la inmunoreactividad para S100 o Sox-10 puede interpretarse como un indicador de diferenciación de la vaina nerviosa. El sarcoma sinovial monofásico tiene una disposición celular más uniforme y con patrón hemangiopericitoide. Tienden a expresar citoqueratinas y EMA (antígeno de membrana epitelial) en el 50% de los casos. Además, estos tienen traslocaciones específicas, la más frecuente SSX-SS18, incluso disponible por inmunohistoquímica. Por último, el melanoma con células fusiformes, que posee expresión fuerte y difusa de Sox-10 y S100, pero tiene conservada la expresión de H3K27me3.<sup>7,10</sup>

El tumor maligno de la vaina del nervio periférico se divide en tumores de bajo y alto grado; más

del 80% de estos, incluido el subgrupo de tumor tritón, exhiben características histológicas de alto grado cuando se tienen en cuenta todas las ubicaciones. Debido a que los criterios básicos para la neoplasia maligna utilizados para todo el grupo de sarcomas parecen inapropiados para las neoplasias malignas generadas a partir de las vainas nerviosas, existen restricciones y desafíos significativos en la clasificación histológica de los tumores malignos de la vaina del nervio periférico. Las métricas histológicas primarias utilizadas para la clasificación del tumor maligno de la vaina del nervio periférico son la cantidad de figuras mitóticas, el nivel de atipia nuclear, la cantidad de proliferación microvascular y la cantidad de necrosis tumoral.<sup>1,10</sup>

Los factores de peor pronóstico incluyen: tamaño tumoral superior a 5 cm, antecedentes de radiación, más de 25% de necrosis tumoral, pacientes con NF1, tumores de alto grado, recurrencia local y Ki67 elevado.<sup>1,5</sup>

La recurrencia luego de la cirugía varía de 32 al 65% a cinco años.<sup>5</sup> Algunos autores afirman que la tasa de supervivencia es del 3-10% para el tumor tritón maligno, en contraste con el tumor maligno de la vaina del nervio periférico que supone un 50-60%, posiblemente debido a que tiende a diseminarse por vía hematológica.<sup>6</sup>

## CONCLUSIÓN

El tumor maligno de la vaina del nervio periférico con diferenciación rhabdomioblástica es una neoplasia rara. Al momento del diagnóstico es importante buscar asociación con neurofibromatosis tipo 1, en medios de bajo recurso lo más importante es el examen físico. A pesar del reciente descubrimiento de la pérdida de expresión de H3K27me3 en estos tumores, es decisivo valerse de los hallazgos morfológicos para establecer el diagnóstico. Cuando la morfología es atípica es imprescindible apoyarse de estudios de inmunohistoquímica. Este tipo de

tumores sugieren un mal pronóstico cuando se detectan en estadios avanzados.

### Agradecimientos

Al Dr. Fausto Rodríguez por su contribución con la realización de los estudios de inmunohistoquímica y a la Dra. Kitty Domínguez, jefa del Departamento de Anatomía Patológica Dr. Pedro Jorge Blanco.

### REFERENCIAS

1. Nielsen GP, Chi P, Antonescu C. Malignant peripheral nerve sheath tumour. En: WHO Classification of Tumours Editorial Board. Soft tissue and bone tumours. Lyon (France): International Agency for Research on Cancer; 2020. (WHO classification of tumours series, 5th ed.; vol. 3) p. 254–257.
2. Tripathy K, Mallik R, Mishra A, Misra D, et al. A rare malignant Triton tumor. *Case Rep Neurol* 2010; 2 (2): 6973. <http://dx.doi.org/10.1159/000315621>
3. Woodruff JM, Chernik NL, Smith MC, Millett WB, et al. Peripheral nerve tumors with rhabdomyosarcomatous differentiation (malignant “triton” tumors). *Cancer* 1973; 32 (2): 426-39. [http://dx.doi.org/10.1002/1097-0142\(197308\)32:2<426::aid-cnrcr2820320221>3.0.co;2-w](http://dx.doi.org/10.1002/1097-0142(197308)32:2<426::aid-cnrcr2820320221>3.0.co;2-w)
4. Heredia-Montaño M, Navarro-Tovar F, Díaz-Barrientos CZ, Guevara-Rivera H, et al. Tumor maligno de vaina nerviosa periférica (tumor de Tritón) localizado en mesenterio. Reporte de caso. *Gac Mex Oncol* 2018; 17 (1): 69-74. <http://dx.doi.org/10.24875/j.gamo.m18000110>
5. Hernández-González H, Mosquera-Betancourt EG, Toledo-Cabarcos Y. Tumor maligno de la vaina del nervio periférico del ciático izquierdo Malignant peripheral nerve sheath tumor of the left sciatic nerve. *Arch Méd Camaguey* 2019; 23 (3): 382-388. Disponible en: <http://revistaamc.sld.cu/>
6. Téllez-Rodríguez J, López-Fernández P, Lagunes-López A, Camacho-Olguín G, et al. Tumor tritón maligno en región mandibular y cervical Malignant triton tumor in the mandibular and cervical region. *Rev Cuba Estomatol* 2021; 58 (4): e3198 <http://www.revestomatologia.sld.cu/index.php/est/article/view/3198>
7. Chaudhry I, Algazal T, Cheema A, al Faraj A, et al. Medial-tinal malignant triton tumor: A rare case series and review of literature. *Int J Surg Case Rep* 2019; 62: 115-119. <https://doi.org/10.1016/j.ijscr.2019.08.020>
8. Hornick JL, Nielsen GP. Beyond “Triton”: Malignant peripheral nerve sheath tumors with complete heterologous rhabdomyoblastic differentiation mimicking spindle cell rhabdomyosarcoma. *Am J Surg Pathol* 2019; 43 (10): 1323-30. <http://dx.doi.org/10.1097/pas.0000000000001290>.
9. Thangaiah JJ, Westling BE, Roden AC, Giannini C, et al. Loss of dimethylated H3K27 (H3K27me2) expression is not a specific marker of malignant peripheral nerve sheath tumor (MPNST): An immunohistochemical study of 137 cases, with emphasis on MPNST and melanocytic tumors. *Ann Diagn Pathol* 2022; 59 (151967): 151967. <http://dx.doi.org/10.1016/j.anndiagpath.2022.151967>
10. Stasik CJ, Tawfik O. Malignant peripheral nerve sheath tumor with rhabdomyosarcomatous differentiation (malignant Triton tumor). *Arch Pathol Lab Med* 2006; 130 (12): 1878-81. <http://dx.doi.org/10.5858/2006-130-1878-mpnsw>

<https://doi.org/10.24245/patrl.v64id.10957>

## ¿Simbiosis o sustitución? El renacimiento del patólogo frente al mito de la inteligencia artificial resolutive

### Symbiosis or replacement? The rebirth of the pathologist in the face of the myth of decisive artificial intelligence.

Mario Murguía Pérez, MD, MSc, PgCert,<sup>1,2,3</sup> Eduardo Agustín Godínez, MD, MSc.<sup>1,3</sup>

#### Estimado Editor:

En los últimos años, quienes recorremos la laminilla a diario hemos sido testigos de una narrativa seductora pero, a mi juicio, incompleta: la idea de que la Inteligencia Artificial (IA) está a un paso de convertir el diagnóstico histopatológico en un proceso puramente automatizado. Sin embargo, como especialistas, sabemos que nuestra disciplina no se reduce a un simple reconocimiento de patrones estadísticos. El diagnóstico es, ante todo, un acto médico de integración clínica que ningún algoritmo puede emular por sí solo.<sup>1</sup>

Es preocupante la tendencia a presentar la IA como una entidad "resolutive". Esta visión ignora que la tecnología carece de esa síntesis heurística que desarrollamos tras años de práctica; ese "olfato" o "instinto" diagnóstico que nos hace dudar ante una imagen que parece "de libro" pero no encaja con el contexto del paciente. Delegar nuestra responsabilidad diagnóstica a la opacidad de una "caja negra" no solo es un error técnico frente a posibles sesgos en los datos, sino una renuncia ética a nuestra esencia como médicos.<sup>2,3</sup>

El verdadero "deber ser" del patólogo actual no es la resistencia nostálgica, sino la convergencia experta. Lo que viene no es nuestro reemplazo, sino una evolución hacia la patología computacional, donde la IA actúe como un soporte para tareas repetitivas —como el

<sup>1</sup> Laboratorio de Patología e Inmunohistoquímica Especializada DIME, Hospital Médica Campestre, León, Guanajuato, México.

<sup>2</sup> Departamento de Anatomía Patológica, Unidad Médica de Alta Especialidad, Hospital de Especialidades Centro Médico Nacional del Bajío, León, Guanajuato, México.

<sup>3</sup> División de Ciencias de la Salud, Campus León, Universidad de Guanajuato, México.

#### ORCID

<https://orcid.org/0000-0003-4260-389X>  
<https://orcid.org/0009-0001-3695-539X>

**Recibido:** enero 2026

**Aceptado:** enero 2026

#### Correspondencia

Mario Murguía Pérez  
drmariopatologia@gmail.com

#### Este artículo debe citarse como:

Murguía-Pérez M, Agustín-Godínez E. ¿Simbiosis o sustitución? El renacimiento del patólogo frente al mito de la IA resolutive. Patología Rev Latinoam 2026; 64: e10957.

conteo de mitosis—, liberándonos para lo que realmente importa: la medicina de precisión y el juicio crítico<sup>4</sup>. Esto, por supuesto, no quiere decir bajo ningún rubro que el microscopio se vaya a sustituir, existen detalles que el patólogo interpreta de mejor manera en la tranquilidad de la visualización microscópica que en la pantalla de mejor definición de una computadora, *tablet* o cualquier dispositivo que nos pongan enfrente.

En conclusión, el algoritmo más avanzado seguirá siendo una herramienta inerte sin un par de ojos expertos que le den sentido. No seremos sustituidos por la IA, sino que seremos reivindicados por ella, siempre y cuando asumamos

el liderazgo de esta transición con el rigor que nuestra especialidad exige.<sup>5</sup>

## REFERENCIAS

1. Bera K, Schalper KA, Rimm DL, Velcheti V, Madabhushi A. Artificial intelligence in digital pathology — challenges and opportunities. *Nat Rev Clin Oncol*. 2019;16(11):703-15.
2. Tizhoosh HR, Pantanowitz L. Artificial Intelligence and Digital Pathology: Challenges and Opportunities. *J Pathol Inform*. 2018;9:38.
3. Berbis MA, Aneiros-Fernández J, Mendoza-García FJ. Inteligencia artificial en anatomía patológica: ¿amenaza u oportunidad? *Rev Esp Patol*. 2021;54(3):174-82.
4. Louis DN, Feldman M, Carter AB, Diggans EL, Hoffman-Riem M, Khalil SI, et al. Computational Pathology: A Path Forward. *Arch Pathol Lab Med*. 2016;140(1):41-50.
5. Salto-Tellez M, Maxwell P, Hamilton P. Artificial intelligence—the third revolution in pathology. *Histopathology*. 2019;74(3):372-6.

# INSTRUCCIONES PARA LOS AUTORES

1. Los artículos deben enviarse por vía electrónica mediante el sistema de gestión para revisión por pares, junto con el formato de cesión de derechos de autor (firmado por todos los autores) y confirmar que se trata de un artículo inédito. Deben ingresar a <https://www.revistapatologia.com/envio-articulos>, registrarse y cargar sus archivos, que serán evaluados por pares. La extensión no deberá exceder de 12 cuartillas (2500 palabras). Los trabajos no aceptados se devolverán al autor principal. El formato de cesión de derechos puede descargarse de la página <https://www.revistapatologia.com/envio-articulos>.

Ningún material publicado en la revista podrá reproducirse sin autorización previa, por escrito, del editor.

Los artículos publicados, recibidos a través de la plataforma de la revista, con fines de evaluación para publicación, una vez aceptados, aun cuando el caso clínico, un tratamiento, o una enfermedad hayan evolucionado de manera distinta a como quedó asentado, nunca serán retirados del histórico de la revista. Para ello existe un foro abierto (Cartas al editor) para retractaciones, enmiendas, aclaraciones o discrepancias.

2. El manuscrito comprende:
  - 2.1. Títulos completos y cortos en español e inglés, nombres y apellidos del o los autores (el límite máximo debe ser de 6 integrantes, es decir, el autor principal y 5 coautores. Deberá especificarse la participación de cada uno en el artículo), su adscripción (institución, hospital, departamento o servicio) vinculada con el motivo del trabajo (no se aceptan títulos honoríficos o pasados: expresidente, miembro Titular o Emérito de tal cual institución, Academia o Sociedad), dirección postal completa (calle, número, código postal, ciudad y

Estado), teléfono fijo (incluida la clave lada) y correo electrónico de todos los autores y señalando a uno de ellos para recibir la correspondencia relacionada con el artículo. Enseguida de la adscripción de cada autor es indispensable incluir el identificador ORCID para evitar errores y confusiones en los nombres de los autores, en el momento de identificar su producción científica y poder distinguir claramente sus publicaciones.

Las adscripciones de los autores de los artículos son, de manera muy significativa, el respaldo de la seriedad, basada en la experiencia de quienes escriben. El hecho de desempeñarse en una institución de enseñanza, de atención hospitalaria, gubernamental o de investigación no describe la experiencia de nadie. Lo que más se acerca a ello, es la declaración de la especialidad acreditada junto con el cargo ocupado en un servicio o una dirección. Cuando solo se menciona el nombre de la institución hospitalaria ello puede prestarse a interpretaciones muy diversas: efectivamente, labora en un gran centro hospitalario, pero se desempeña en funciones estrictamente administrativas, ajenas al tema de la investigación, estrictamente clínico.

A continuación de los identificadores y datos de los autores deberá declararse si se recurrió a la inteligencia artificial (IA). Si los programas informáticos detectan este uso no declarado, ello será motivo de no aceptación del artículo. Cuando un artículo es **aprobado** por el Comité Editorial de Ginecología y Obstetricia de México para publicación, no podrán efectuarse cambios adicionales (eliminar o agregar) de autores y coautores, cargos institucionales, ni adscripciones; es decir, aparecerán señalados como lo indicaron en el archivo original de envío.

- 2.2. **Resumen.** Los artículos originales llevarán resúmenes estructurados en español e inglés con los siguientes apartados: objetivo, material y método, resultados y conclusiones. Su texto no deberá exceder 250 palabras.

- 2.3. **Palabras clave.** En inglés y en español, basadas en el MeSH (*Medical Subject Headings*); para obtenerlas consulte la página [www.nlm.nih.gov/mesh/MBrowser.htm](http://www.nlm.nih.gov/mesh/MBrowser.htm)

- 2.4. El texto del artículo original está integrado por las siguientes secciones:

**Antecedentes.** Texto breve, no mayor de 50 líneas (de 65 caracteres cada una) que permita al lector ubicarse en el contexto del tema investigado, por qué es relevante estudiarlo, quiénes lo han estudiado y cómo. En el último párrafo de este apartado debe consignarse el objetivo del estudio que, invariablemente, debe verse reflejado en los resultados.

**Materiales y métodos.** En la primera oración de este apartado debe indicarse el tipo de estudio (observacional, retrospectivo, doble ciego, aleatorio, etc.), la selección de los sujetos observados o que participaron en los experimentos (pacientes o animales de laboratorio, incluidos los testigos). Enseguida se especifican los aparatos (nombre y ciudad del fabricante entre paréntesis) y procedimientos con detalles suficientes para que otros investigadores puedan reproducir los resultados. Explique brevemente los métodos ya publicados pero que no son bien conocidos, describa los métodos nuevos o sustancialmente modificados, manifestando las razones por las que se usaron y evaluar sus limitaciones. Identifique exactamente todos los medicamentos y productos químicos utilizados, con nombres genéricos, dosis y vías de administración. Deben mencionarse los métodos de comprobación utilizados y el porqué de su elección ( $\chi^2$ , T de Student, etc.) así como los programas de cómputo aplicados y su versión.

**Resultados.** Deben reflejar claramente el objetivo del estudio. La cantidad

final de pacientes estudiados y destacar las observaciones más relevantes.

**Discusión.** Incluye los aspectos nuevos e importantes del estudio, la explicación del significado de los resultados y sus limitaciones, incluidas sus consecuencias para la investigación futura. Debe establecerse el nexo de las conclusiones con los objetivos del estudio y abstenerse de hacer afirmaciones generales y extraer conclusiones que carezcan de respaldo. Proponga nuevas hipótesis cuando haya justificación para ello.

**Conclusiones.** Sólo deben referirse a los resultados y su trascendencia, o a su limitación.

El texto no debe incluir abreviaturas de ninguna especie, a pesar de la abundancia de términos, pues ello implicaría remitir al lector a la parte inicial donde se definieron éstos y ello puede conducir al abandono de la lectura por incompreensión. Los símbolos sí están permitidos (L, kg, g, cm, dL, etc.) pero no las abreviaturas, sobre todo cuando no son internacionales o multilingües. No existen dudas para los acrónimos: ADN, HDL, LDL, VLDL, mmHg, etc.

**2.5. Figuras y cuadros.** Se utilizará el término figura para citar por igual ilustraciones, esquemas, fotografías y gráficas. Se utilizará el término cuadro para citar por igual los cuadros y las tablas. Ambos deben incluirse en forma secuencial enseguida de la lista de referencias y nunca en imagen.

**2.6.** Pueden agregarse anexos con cuestionarios o encuestas utilizados durante la investigación.

**2.7.** Pueden incluirse agradecimientos.

**3.** Los cuadros y figuras deben numerarse con caracteres arábigos. Cada uno deberá tener un título breve y mencionarse en el cuerpo del artículo. Los cuadros de datos tabulados que contengan exclusivamente texto deberán elaborarse con la aplicación "Tabla" de Word; los esquemas y diagramas, con Power Point; las gráficas de pastel, barras, dispersión, etcétera, con Excel.

**4.** Para las fotografías en versión electrónica debe considerarse lo siguiente:

Entregar cada una en archivo separado en formato TIFF o JPG (JPEG).

Sólo si el tamaño real de las imágenes resulta excesivo, éstas pueden reducirse a escala; dada la pérdida de resolución, no deben incluirse imágenes que requieran aumento de tamaño.

La resolución mínima aceptable es de 300 dpi. Si las fotografías se obtienen directamente de cámara digital, la indicación debe ser "alta resolución".

**5.** En el archivo de texto deben incluirse los cuadros y pies de figura, al final, después de las referencias.

**6.** Cuando los cuadros o figuras se obtengan de otro medio impreso o electrónico, deberá adjuntarse la carta de autorización de la institución donde se publicaron. Excepto los casos que carezcan de derecho de autor.

**7.** En los cuadros también deberán evitarse las abreviaturas y si fueran estrictamente necesarias, se especificarán al pie del cuadro.

**8.** Sólo deben incluirse las referencias bibliográficas consultadas para sustentar una afirmación, negación o divergencia en algún concepto. Las referencias deben ser del autor que se cita y no del artículo de éste citado por terceros. Las citas re-referenciadas son motivo de rechazo del artículo. Lo mismo que las que solo se agregan por ser recientes y que en el cuerpo del texto no están suficientemente sustentadas o aludidas. Su orden de aparición en el texto y el número correspondiente debe registrarse utilizando el comando superíndice de Word (**nunca deben ponerse entre paréntesis**). Para evitar errores se sugiere utilizar la aplicación "insertar referencia" del menú principal de Word. Deben omitirse comunicaciones personales, en cambio, sí se permite la expresión "en prensa" cuando un trabajo se ha aceptado para publicación en alguna revista, pero cuando la información provenga de textos

enviados a una revista que no los haya aceptado aún, deberá citarse como "observaciones no publicadas".

**8.1.** Puesto que se trata de una versión electrónica susceptible de consulta solo por este medio, las citas de libros ya no son admisibles por lo que deben buscarse artículos en la Web que sustenten lo afirmado.

### Ejemplos

**1.** Katarina V, Gordana T. Oxidative stress and neuroinflammation should be both considered in the occurrence of fatigue and depression in multiple sclerosis. *Acta Neurol Belg* 2018;34(7): 663-9. doi: 10.1007/s13760-018-1015-8

**2.** Guo ZW, Deng CJ, Liang X, Chu EL, et al. A comparative study of three different forecasting methods for trial of labor after cesarean section. *J Obstet Gynaecol Res* 2017; 25 (11): 239-42. <https://doi.org/10.1016/j.gyobfe.2015.04.015>

**9.** Cuando haya más de tres autores de un artículo, solo se mencionarán los tres primeros, seguidos de la voz latina et al. Ejemplo: Johnson J, Lawley SD, Emerson JW, et al. Modeling delay age at natural menopause with planned tissue cryopreservation and autologous transplantation. *AJOG* 2024; 230 (4): 379-68. <https://doi.org/10.1016/j.ajog.2023.12.037>

Adviértase que la revista *American Journal of Obstetrics & Gynecology* se citó con su abreviatura oficial AJOG y no con el título completo. Es así como la cita es correcta.

Es importante citar autores mexicanos y latinoamericanos en su debido contexto, pues ello ayuda a tener mayor impacto.

### 10. Artículos de revisión

Los artículos de revisión deben reunir los siguientes requisitos:

**10.1.** El autor principal debe tener publicado, al menos, un artículo relacionado con el motivo de la revisión.

- 10.2.** El resumen debe señalar claramente el estado del conocimiento actual y justificar porqué fue necesario revisarlo y cuáles son los aportes más sobresalientes al conocimiento.
- 10.3.** Descripción detallada de la metodología de búsqueda de la información: palabras clave, uso de MeSH u otra estrategia (pregunta PICO, etc), bases de datos consultadas y periodo en el que se realizó la búsqueda.
- 10.4.** Especificar la cantidad de artículos localizados, seleccionados y rechazados, además de mencionar los criterios empleados para la selección o rechazo de los mismos. Los criterios empleados para la selección de los artículos a revisarse deben ser congruentes con los objetivos de la revisión, es decir, la pregunta que trata de responder el artículo. Otro de los aspectos que determina la selección de los artículos es su calidad metodológica y si cumplen con los criterios de calidad científica buscada.
- 10.5.** Las referencias bibliográficas serán tantas como sean necesarias para sustentar todas las afirmaciones que se manifiesten.
- 11. Cartas al editor**  
Éstas deberán reunir los siguientes requisitos:
- 11.1.** Las Cartas al editor comprenden los siguientes propósitos:
- Emitir un juicio crítico acerca de un hecho médico de dominio público.
  - Opinar acerca de algunos aspectos de la política editorial de la revista médica en cuestión.
  - Ampliar, interpretar o explicar algunos aspectos de un trabajo de investigación publicado recientemente en la revista.
  - Discutir los resultados de un estudio o señalar defectos metodológicos o de interpretación de los resultados de un trabajo, también recientemente publicado.
- Comunicar en forma breve los resultados de un estudio semejante a otro publicado en la revista.
- Exponer un hallazgo clínico o experimental no descrito previamente en la literatura.
- 11.2.** En el orden metodológico, el texto de una carta enviada al editor debe tener una extensión no mayor a 800 palabras o una cuartilla y media.
- 11.3.** Pueden incluir, aunque no es habitual, cuadros, figuras o ambos.
- 11.4.** Es importante anexar Referencias bibliográficas que sustenten los comentarios emitidos.
- 11.5.** Las Cartas al editor se revisarán por el Comité Editorial con el mismo rigor que se exige para el resto de los artículos enviados por los autores.

# CARTA DE CONFLICTO DE INTERESES

## INSTRUCCIONES

El propósito de este formulario es proporcionar a los lectores de su manuscrito información acerca de sus intereses que podrían influir en la forma en que reciben y entienden su trabajo. El formulario está diseñado para ser completado y almacenado electrónicamente. Contiene programación que permite la visualización adecuada de los datos. Cada autor debe presentar un formulario por separado y es responsable de la exactitud e integridad de la información presentada. El formulario se encuentra en seis partes.

### 1. La identificación de la información

### 2. El trabajo en estudio para su publicación

En esta sección se solicita información sobre el trabajo que usted ha presentado para su publicación. El marco de tiempo para este informe es el de la propia obra, desde la concepción inicial y la planificación hasta la actualidad. La información solicitada se trata de recursos que ha recibido, ya sea directamente o indirectamente (a través de su institución) para completar el trabajo. Comprobación "No" significa que usted hizo el trabajo sin recibir ninguna ayuda financiera de terceros; es decir, el trabajo fue apoyado por fondos de la misma institución que paga su salario y que la institución no recibió fondos de terceros para pagarle. Si usted o su institución recibieron fondos de un tercero para apoyar el trabajo, como una agencia de la concesión del gobierno, fundación de caridad o patrocinador comercial, marque "Sí".

### 3. Actividades financieras pertinentes fuera del trabajo presentado

En esta sección se le pregunta sobre sus relaciones financieras con entidades del ámbito biomédico que podrían ser percibidos como influencia, o que dan la apariencia de que podrán influenciar lo que escribió en el trabajo presentado.

Debe revelar las interacciones con cualquier entidad que podría considerarse muy relevante para el trabajo. Por ejemplo, si su artículo es sobre la prueba de un receptor del factor de crecimiento epidérmico (EGFR) antagonista en el cáncer de pulmón, se debe informar de todas las asociaciones con entidades que persigan estrategias de diagnóstico o terapéuticos en el cáncer en general, no sólo en el área de EGFR o cáncer de pulmón.

Informar sobre todas las fuentes de ingresos pagados (o promesa de pago) directamente a usted o su institución en su nombre durante los 36 meses anteriores a la presentación de la obra. Esto debe incluir todas las sumas procedentes de fuentes con relevancia para el trabajo presentado, no sólo dinero de la entidad que patrocinó la investigación. Tenga en cuenta que sus interacciones con el patrocinador de la obra que están fuera del trabajo presentado también deben ser enumeradas aquí. Si hay alguna pregunta, por lo general es mejor dar a conocer una relación que no hacerlo.

Para las subvenciones recibidas, que no son por el trabajo presentado, debe revelar el apoyo SÓLO de entidades que podrían ser percibidas a ser afectadas económicamente por los trabajos publicados, tales como compañías farmacéuticas o fundaciones apoyadas por entidades que podrían ser percibidas con interés financiero en el resultado. Fuentes de financiación públicas tales como agencias gubernamentales, fundaciones de beneficencia o instituciones académicas no necesitan ser reveladas. Por ejemplo, si una agencia del gobierno patrocinó un estudio en el que usted ha estado involucrado y los fármacos fueron proporcionados por una compañía farmacéutica, sólo es necesario listar la compañía farmacéutica.

#### 4. Propiedad intelectual

En esta sección se le pregunta sobre las patentes y derechos de autor, ya sea que estén pendientes, emitidas con licencia y/o recepción de las regalías.

#### 5. Relaciones no mencionadas anteriormente

Utilice esta sección para informar de otras relaciones o actividades que los lectores podían percibir, apreciar que pudieran haber influenciado el trabajo presentado.

#### Definiciones

**Entidad:** agencia gubernamental, fundación, patrocinador comercial, institución académica, etc.

**Beca:** una beca de una entidad, por lo general [aunque no siempre] pagada a su organización.

**Honorarios personales:** dinero pagado a usted por los servicios prestados en general, honorarios, regalías u honorarios por consultoría, conferencias, oficinas de oradores, el testimonio de expertos, empleo u otras afiliaciones, apoyo no financiero: Los ejemplos incluyen fármacos/equipo suministrado por la entidad, viajes pagados por la entidad, asistencia en redacción, apoyo administrativo, etc.

**Otros:** todo lo no cubierto por los tres anteriores.

**Pendiente:** la patente ha sido presentada, pero no se publicó.

**Fecha de emisión:** la patente ha sido expedida por el organismo.

**Aprobación:** la patente ha sido licenciada a una entidad, ya sea ganando o no regalías.

**Regalías:** los fondos están llegando a usted o su institución debido a su patente.

## FORMULARIO

### Sección 1. Información de identificación

1. Nombre

2. Apellido

3. Fecha

---

4. ¿Es el autor de correspondencia?

\_\_\_ Sí \_\_\_ No

5. Título del manuscrito

---

---

6. Número de identificación del Manuscrito (si lo conoce)

### Sección 2. Consideraciones sobre el trabajo para publicación

¿Usted o su institución en cualquier momento recibe el pago o servicios de un tercero (el gobierno, fundación privada comercial, etc.) para cualquier aspecto de la obra presentada (incluyendo, pero no limitándose a, subvenciones, consejo regulador de información, el diseño del estudio, preparación del manuscrito, análisis estadísticos, etc.)?

¿Hay algún conflicto de interés relevante?

\_\_\_ Sí \_\_\_ No

### Sección 3. Actividades financieras pertinentes fuera del trabajo presentado

Coloque una marca en la casilla correspondiente para indicar si tiene relaciones financieras (independientemente del monto) con entidades como se describe en las instrucciones. Utilice una línea para cada entidad; agregar tantas líneas como sea necesario. Debe reportar las relaciones que estaban **presentes durante los 36 meses anteriores a la publicación.**

¿Hay algún conflicto de interés relevante?

\_\_\_ Sí \_\_\_ No

---

---

---

#### Sección 4. Propiedad intelectual - patentes y copyright

¿Tiene alguna patente, ya sea planeada, pendiente o emitida, muy relevante para el trabajo?

\_\_\_ Sí \_\_\_ No

#### Sección 5. Relaciones mencionadas anteriormente

¿Existen otras relaciones o actividades que los lectores podrían percibir como influencia o que dan la apariencia de que podrían influenciar lo que escribió en el trabajo presentado?

\_\_\_ Sí, las siguientes relaciones/condiciones/circunstancias están presentes (explique más abajo):

---

---

---

\_\_\_ No hay relaciones/condiciones/circunstancias que presentan un potencial conflicto de intereses.

En el momento de la aceptación de manuscritos, la revista pedirá a los autores confirmar y, si es necesario, actualizar sus declaraciones de situación. En ocasiones se puede pedir a los autores revelar más información acerca de las relaciones reportadas.

**Sección 6. Declaración de divulgación**

Sobre la base de las declaraciones anteriores suscriben esta declaración de divulgación (deben firmar todos los autores):

<b>Nombre y apellidos</b>	<b>Firma</b>

# CARTA DE SESIÓN DE DERECHOS DE AUTOR

Los abajo firmantes estamos conformes con lo mencionado en los incisos previos, como en el tipo de crédito asignado en este artículo:

• TÍTULO DEL ARTÍCULO: \_\_\_\_\_  
\_\_\_\_\_

• NOMBRE COMPLETO DEL AUTOR O AUTORES: \_\_\_\_\_  
\_\_\_\_\_  
\_\_\_\_\_

• LOS AUTORES ASEGURAN QUE SE TRATA DE UN TRABAJO ORIGINAL, QUE NO HA SIDO PREVIAMENTE PUBLICADO NI ENVIADO PARA SU PUBLICACIÓN A OTRA REVISTA. MANIFIESTAN QUE NO EXISTE CONFLICTO DE INTERESES CON OTRAS INSTANCIAS PÚBLICAS O PRIVADAS.

• LOS AUTORES ESTÁN DE ACUERDO EN QUE SU TEXTO SEA CORREGIDO DE ACUERDO CON EL CRITERIO DEL EDITOR Y EN CEDER SUS DERECHOS DE PUBLICACIÓN A LA REVISTA PATOLOGÍA REVISTA LATINOAMERICANA.

• NOMBRE Y FIRMA DE TODOS LOS AUTORES: NOMBRE Y FIRMA

_____	_____	_____
_____	_____	_____
_____	_____	_____
_____	_____	_____

• VISTO BUENO (NOMBRE Y FIRMA) DE AUTORIZACIÓN DE LA INSTITUCIÓN DONDE SE REALIZÓ EL TRABAJO:

NOMBRE Y FIRMA

_____	_____	_____
_____	_____	_____
_____	_____	_____

LUGAR: \_\_\_\_\_ FECHA: \_\_\_\_\_

## NOTA IMPORTANTE

Los autores deben estar de acuerdo en que los artículos aceptados para publicación serán objeto de una revisión editorial (sintaxis y ortografía) para adaptarlos al estilo propio de la revista, descrito en las Instrucciones para los autores.

Una vez que reciba la comunicación de "artículo aceptado" su contenido no podrá ser corregido ni retirado. Si algún inconveniente hubiere, el mismo deberá aclararse en la correspondiente sección de cartas al editor en la edición inmediata siguiente al envío de la carta.